

RECOMMANDATION POUR LA PRATIQUE CLINIQUE

**Recommandation de la Société Française
d'Oto Rhino Laryngologie et de Chirurgie de
la Face et du Cou**

**Prise en charge ganglionnaire dans les
cancers différenciés de souche folliculaire du
corps thyroïde chez l'adulte**



Participants

Promoteur :
**Société Française d'Oto-Rhino-Laryngologie
et de Chirurgie de la Face et du Cou**

Avec :

Société Française de Médecine Nucléaire et d'Imagerie Moléculaire
Société Française de Radiologie
Société Française de Pathologie

COMITE D'ORGANISATION

Pr Bernard Guerrier, Pr Christian Righini, Pr Renaud Garrel

GROUPE DE TRAVAIL

Dr Jean Philippe BERTHET, chirurgien thoracique et vasculaire, CHU Montpellier
Dr César CARTIER, ORL& CCF, CHU Montpellier
Pr Danièle DEHESDIN, ORL& CCF, CHU Rouen
Dr Agathe EDET-SANSON, Médecine nucléaire, CHU Rouen
Pr Renaud GARREL, ORL& CCF, CHU Montpellier
Pr Bernard GUERRIER, ORL& CCF, CHU Montpellier
Pr Romain KANIA, ORL& CCF, AP-Hôpitaux de Paris
Pr Guy LE CLECH, ORL& CCF, CHU Rennes
Dr Marc MAKEIEFF, ORL& CCF, CHU Montpellier
Dr Cyril PAGE, ORL& CCF, CHU Amiens
Dr Sylvain POIREE, Radiologue, AP-Hôpitaux de Paris
Dr Gaël POTARD, ORL& CCF, CHU Brest
PrJean-Michel PRADES, ORL& CCF, CHU Saint Etienne
Pr Christian RIGHINI, ORL & CCF, CHU Grenoble
Dr Francis ROUSSEL, Anatomo-pathologiste, CHU Rouen
Dr Marie-Elisabeth TOUBERT, Médecine nucléaire, AP-Hôpitaux de Paris

GROUPE DE LECTURE

Dr Karine AUBRY, ORL, CHU Limoges
Dr Anne Françoise CAILLAUX, Endocrinologue, Rouen
Dr Henri COLLET, Médecin Nucléaire, Clinique Clémentville Montpellier
Pr Loic de CALAN, Chirurgie viscérale et endocrinologue, CHU Tours
Dr Paul CORBEAU, ORL& CCF, CHU Brest
Dr Marie LALOI-MICHELIN, Endocrinologue, Paris
Dr Pierre MOURET, ORL& CCF, Thonon
Dr Jean Pierre RAME, ORL& CCF, CAC Caen
Dr Nathalie ROUDAUT, Endocrinologue, Brest
Dr Emile SARFATI, Chirurgie viscérale, Paris
Dr Nathalie STURM, Anatomo-pathologiste, Grenoble

INTRODUCTION

La prise en charge des ganglions cervicaux et médiastinaux lors du traitement des carcinomes thyroïdiens différenciés de souche folliculaire ou vésiculaire (CDT) reste sujette à controverse. En fonction des circonstances, le staging préopératoire, l'indication de l'évidement ganglionnaire, son extension, et ce, même en présence de ganglions palpables dans la chirurgie initiale, sont des éléments qui continuent à être débattus. Le rôle des différents gestes ganglionnaires que sont l'adénectomie, le curage sélectif ou orienté, l'évidement réglé d'aires anatomiques n'est pas clairement défini. L'attitude à adopter en cas de suspicion de rechute ganglionnaire dans le cadre du suivi doit être précisée. Le manque d'études prospectives de qualité fait que les décisions sont établies sur des faibles niveaux de preuves et par conséquent, les pratiques sont disparates, ce qui conduit probablement à une inégalité des chances de contrôle de la maladie.

Après la recommandation de la Société Française d'Endocrinologie en 2007 sur la prise en charge des cancers différenciés de souche vésiculaire de la thyroïde (Borson-Chazot, Ann Endocrinol-2008) (accord professionnel), la recommandation de l'American Thyroid Association, publiées en 2006 et 2009 (Cooper DS, Thyroid, 2009 et Cooper DS, Thyroid 2006)(accord professionnel), et le guide des bonnes pratiques pour l'échographie (Leenhardt L, Ann Endocrinol-2011)(accord professionnel), la Société Française d'Otorhinolaryngologie et de Chirurgie de la Face et du Cou a voulu mettre à contribution les équipes expertes dans la prise en charge ganglionnaire, à travers une recommandation en partenariat avec les sociétés savantes que sont la Société Française d'Endocrinologie, de Radiologie, de médecine Nucléaire et d'imagerie Moléculaire et de Pathologie¹.

Cette recommandation vient logiquement préciser les concepts et les pratiques sur les stratégies de prise en charge des ganglions dans ces cancers. Il s'agit d'une recommandation à l'usage des chirurgiens spécialisés dans la pathologie de la thyroïde, mais également des médecins qui ont en charge un patient atteint de cancer différencié de la thyroïde.

¹L'Association Francophone de chirurgie endocrinienne n'a pas souhaité participer au groupe de rédaction, mais a participé au groupe de relecture.

METHODE

Les membres experts de la SFORL ont été désignés par le comité d'organisation de la recommandation. Chaque société savante concernée a sollicité ses membres experts afin de constituer le groupe de rédaction. Celui-ci s'est réuni à plusieurs reprises tout au long de l'élaboration de la recommandation. Une relecture a été réalisée par un groupe de relecteur indépendant de la recommandation. Une réunion de synthèse a permis d'aboutir à la version finale.

NIVEAU DE PREUVE et GRADE RECOMMANDATIONS

L'analyse des publications a été réalisée en utilisant les niveaux de preuves, inspirés de la recommandation HAS 2000. Les recommandations ont été cotées par Grades (grille adaptée du Score de Sackett) (Tableau n°1).

Niveau de preuve scientifique fourni par la littérature		Force des recommandations
Texte :	Argumentaire	Recommandation
Niveau 1		Grade A
Essais comparatifs randomisés de forte puissance Méta-analyse d'essais comparatifs randomisés		Preuve scientifique établie
Analyse de décision basée sur des études bien menées		
Niveau 2		Grade B
Essais comparatifs randomisés de faible puissance Etudes comparatives non randomisées bien menées		Présomption scientifique
Etudes de cohorte		
Niveau 3		Grade C
Etudes cas-témoins Essais comparatifs avec série historique		
Niveau 4		Faible niveau de preuve scientifique
Etudes comparatives comportant des biais importants Etudes rétrospectives Séries de cas Etude épidémiologiques descriptives (transversale, longitudinale)		
Toute autre publication, Aucune publication		Accord professionnel*

*En l'absence de précision, les recommandations proposées correspondront à un accord professionnel.

Tableau 1 : www.has-sante.fr/portail/upload/docs/application/pdf/analiterat.pdf

QUESTIONS POSEES PAR LA RECOMMANDATION :

Le comité d'organisation a établi une liste de questions et a chargé le groupe de travail de rédiger la recommandation en réponse à ces questions.

1. Questions à propos du pronostic de l'atteinte ganglionnaire :

- A quoi correspond l'atteinte ganglionnaire dans un CTD ?
- Quels sont les renseignements que peut fournir l'analyse anatomopathologique d'un ganglion ?
- Quelle est la valeur pronostique d'un envahissement ganglionnaire : sur le risque de récurrence et sur la survie ?

2. Question à propos des examens complémentaires et du bilan dans la prise en charge initiale :

- Quel est le bilan pré thérapeutique nécessaire avant la prise en charge d'un cancer papillaire de la thyroïde pour évaluer l'existence ou non d'une atteinte ganglionnaire ?
 - en imagerie morphologique
 - en cytologie
 - en imagerie isotopique

3. Questions concernant la chirurgie ganglionnaire :

- Quels sont les principes de la chirurgie ganglionnaire ? Evidemment central, latéral et évidemment étendu au médiastin.
- Quelle est la iatrogénie en cas de cou cN0 et cN+
- Quel est l'impact de la chirurgie ganglionnaire centrale et latérale sur la récurrence, la survie, le traitement complémentaire et la surveillance, en cas de cN0 et cN+?
- En cas de cou cN0 et de décision de d'évidement de principe quels territoires ganglionnaires doivent ils être enlevés ?
- En cas d'envahissement du territoire IIA, quelle doit être l'attitude vis à vis du territoire IIB ?

- Dans quels cas faire un évidement ganglionnaire bilatéral, de principe ou de nécessité ?
- Quel est le rôle de la technique du ganglion sentinelle ?
- Quelle est la place des curages cervico médiastinaux extensifs ?

4. Quelle est la place de l'¹³¹I dans la prise en charge initiale des adénopathies ?

5. Questions à propos des circonstances particulières

- En cas de découverte d'un micro cancer papillaire quelle doit être l'attitude vis à vis des aires ganglionnaires en per opératoire et en post-opératoire ?
- Y a t il des cancers papillaires dont la forme histologique est plus agressive que d'autres et qui nécessitent de ce fait un traitement ganglionnaire plus extensif d'emblée?
- En cas de récurrence et, ou, de tumeur réfractaire,
 - Quelle est la place de l'imagerie en TEP TDM ?
 - Quelles sont les indications des examens d'imagerie morphologique ?
 - Quelle est la place de la cytoponction ?
 - Quel geste chirurgical réaliser ?
 - Avec quelles précautions ?
 - Quels en sont les risques ?
 - Quels sont les autres éléments du traitement ?

RECOMMANDATION

1. Questions à propos du pronostic de l'atteinte ganglionnaire

1.1. A quoi correspond l'atteinte ganglionnaire ?

La valeur pronostique de l'atteinte ganglionnaire dans les carcinomes différenciés de la thyroïde de souche folliculaire (CDT) est diversement appréciée.

En préambule, certaines définitions doivent être précisées et correctement employées :

- Le stade clinique N0 (cN0) indique que le bilan initial préopératoire, comportant au minimum un examen clinique, une échographie et éventuellement une cytoponction ganglionnaire, n'a pas mis en évidence de signe d'atteinte ganglionnaire métastatique.
- La micrométastase est une définition anatomopathologique qui indique un tissu tumoral de taille comprise entre 200 μ m et 2 mm dans un ganglion lymphatique.
- La macrométastase est un tissu tumoral dans un ganglion lymphatique dont la taille dépasse 2 mm. L'atteinte ganglionnaire prouvée histologiquement est écrite sous la forme pN.
- Les métastases occultes correspondent à une contradiction entre un stade clinique cN0 et un stade pathologique pN+. Le bilan préopératoire ne peut mettre en évidence les micrométastases et les petites macrométastases. Le terme métastase occulte est équivoque dans le sens où il regroupe des métastases ganglionnaires de taille très variable, dont le point commun est de ne pas avoir été diagnostiquées durant le bilan pré ou per opératoire, sans préjuger des modalités ou de la valeur de ce bilan.
- Le stade « cN+ » fait référence à la détection préopératoire ou per opératoire d'adénopathies (métastatiques du cancer thyroïdien) par l'examen clinique, l'imagerie et éventuellement la cytoponction. Il s'agit pour la plupart de macrométastases.

La méthode de diagnostic histologique de métastase ganglionnaire est variable, source de biais dans l'analyse et la comparaison entre les différentes études. Il n'existe actuellement aucune recommandation en faveur de la recherche systématique de métastases de moins de 2 mm. Leur découverte est fortuite au cours d'une recherche de routine de macrométastases,

effectuée sur au moins une coupe par ganglion de moins de 10 mm et d'un nombre adapté de coupes s'il s'agit d'une adénopathie plus volumineuse. Seules de rares équipes (Teixeira, World J Surg-2011)(niveau de preuve 4) ont fait état d'une recherche de micrométastases. Le plus souvent cette recherche est effectuée dans le cancer du sein, en extemporanée, dans le cadre de la technique du ganglion sentinelle. Le principe repose sur un plus grand nombre de coupes, colorées classiquement et surtout marquées en immunohistochimie par un anticorps adapté, souvent l'anti Cytokératine 19. Cette technique fait l'objet d'essais pour la thyroïde qui n'ont pas encore abouti (Balasubramanian, Br J Surg-2011) (niveau de preuve 2).

1.2. Quelle est la fréquence de l'atteinte ganglionnaire ?

L'atteinte ganglionnaire métastatique est très fréquente dans les cancers différenciés de la thyroïde. Elle est pourtant sous estimée, car la technique anatomopathologique de routine n'est pas adaptée au diagnostic de micrométastases ganglionnaires. Ainsi, les études qui rapportent le taux d'envahissement ganglionnaire décrivent principalement l'atteinte par des macrométastases.

- Sur le plan clinique, la prévalence des tumeurs cN1 est estimée à 9% pour Wang *et coll.* sur une série de 508 patients avec une définition de « ganglions palpables » (Wang, Arch Otolaryngol Head Neck Surg-2004) (niveau de preuve4).

- En échographie, la prévalence est comprise entre 20 et 30 % toutes tumeurs confondues (Kouvaraki, Surgery-2003; Stulak, Arch Surg-2006) (niveau de preuve 4). L'échographie préopératoire est moins pertinente pour détecter des métastases ganglionnaires du compartiment central que celles du compartiment latéral (Choi, Ann Surg Oncol-2011; Hwang, Laryngoscope-2011) (niveau de preuve 4).

- Sur le plan histopathologique, en pratique courante, Qubain *et coll.* utilisant une coupe par ganglion mettent en évidence un taux de micrométastase de 26 % dans les T1a avec une taille de métastase <1 mm dans 66% des cas (Qubain, Surgery-2002) (niveau de preuve 4). Le taux de pN+ est compris entre 15 et 60% des cas (Qubain, Surgery-2002) (niveau de preuve 4) et parfois atteint 80% (Gimm, Br J Surg -1998) (niveau de preuve 4) en fonction du degré de précision de l'étude des ganglions.

L'envahissement ganglionnaire notamment celui du compartiment central est corrélé à la taille de la tumeur. Pour un T < 1 cm, 38,3% d'atteinte, pour un T entre 1 et 2 cm : 59,7 %

d'atteinte, pour un T entre 2 et 4 cm : 73,7%, et pour un T > 4cm : 79 % pour ITO (Ito, World J Surg-2006) (niveau de preuve 4). Cet envahissement est également lié au comportement clinique et histologique agressif. A l'inverse, des CDT sans critère tumoral agressif peuvent s'accompagner de volumineuses adénopathies, parfois même révélatrices (Garrel, Eur Ann Otorhinolaryngol Head Neck Dis-2011).

1.3. Quels sont les éléments du pronostic ?

1.3.1. Impact de la métastase ganglionnaire sur la récurrence loco régionale et la survie

Les études les plus récentes et les plus robustes sur le plan de la méthode, tendent à montrer que l'envahissement ganglionnaire a un impact sur le taux de récurrences locorégionales mais également, sur la survie. Lundgren *et coll.* ont montré sur une série de 5554 CDT, en étude multivariée, ajustée sur la TNM, que le risque relatif de décès lié au cancer différencié de la thyroïde en présence de métastase ganglionnaire est de 1,9. (Lundgren, Cancer-2006) (niveau de preuve 2). Dans la série de Mazzaferri *et coll.*, sur 576 carcinomes papillaires, 46 % des patients sont pN+. Chez ces patients il existe une augmentation du taux de récurrence et du taux de mortalité, notamment à 30 ans (Mazzaferri, Am J Med-1994)(niveau de preuve 4). Ces données sont retrouvées dans d'autres études rétrospectives avec des cohortes importantes et des délais de suivi allant pour la plupart jusqu'à 30 ans (Sherman, Lancet-2003; Simon, World J Surg-1996) (Leboulleux, J Clin Endocrinol Metab-2005) (Yamashita, Cancer-1997) (niveau de preuve 4).

1.3.2. Impact de l'atteinte ganglionnaire sur le traitement adjuvant et la surveillance

Le diagnostic des métastases ganglionnaires fait reclasser un patient atteint de CDT au delà de 45 ans, d'un stade I à un stade III de la classification de l'AJCC (Greene, New York, NY [u.a.] : Springer-2002) (niveau de preuve 4). Ainsi, sur les bases d'un pN+ dans des T1N0, une prise d'iode 131 (¹³¹I)est préconisée dans 30 % des patients (Bonnet, J Clin Endocrinol Metab-2009) (niveau de preuve 4). La tumeur est alors considérée comme un « risque faible » au minimum, ce qui impose également, une surveillance avec un dosage de thyroglobuline après administration de Thyrotropine alpha (Thyrogen®) et une première échographie à 6 mois, puis

un suivi clinique spécialisé prolongé (Borson-Chazot, Ann Endocrinol-2008) (Accord professionnel).

1.3.3. Pronostic en fonction du stade cN et pN

La taille d'un ganglion métastatique supérieure à 3 cm est associée à un risque accru de récurrence (Ito, World J Surg-2011) (niveau de preuve 4). Il n'y a pas de différence de survie entre cN1a (compartiment central) et cN1b (compartiment latéral) (Mazzaferri, Am J Med-1994) (niveau de preuve 4). Le nombre de ganglions métastatiques > 10, la présence de plus de 3 ganglions en rupture capsulaire, la survenue chez les sujets âgés de plus de 45 ans, la bilatéralité, et le siège médiastinal sont des facteurs pronostiques péjoratifs de récurrence (Bardet, Eur J Endocrinol-2008). Une augmentation de mortalité est rapportée en cas de ganglions volumineux, médiastinaux ou bilatéraux (Khoo, Head Neck-2003; Yamashita, Cancer-1997) (niveau de preuve 4)

Le pronostic des micrométastases est très diversement apprécié en fonction des équipes et des publications. Pourquoi certains articles concluent que les micrométastases n'ont pas de valeur pathologique ? L'argument avancé est que l'invasion ganglionnaire est présente jusqu'à 80% et que le taux de rechute varie de 3 à 30 % dans les faibles risques et de 59 % dans les hauts risques. Par déduction certains auteurs concluent que toutes les métastases ganglionnaires n'évolueront pas (Cranshaw, Surg Oncol-2008) (niveau de preuve 4). Néanmoins, dans ces études, la durée du suivi est faible, souvent limitée entre 5 et 10 ans, alors que des rechutes sont constatées 20 à 30 ans après le premier traitement (Tubiana, Cancer-1985) (niveau de preuve 4), notamment pour des tumeurs à faible et très faible risque. De plus, l'ablation systématique par iode radioactif a un impact sur les métastases ganglionnaires et réduit pour une partie, le taux de récurrences loco régionales, ce qui tend à gommer un effet négatif de l'absence d'évidement ganglionnaire. Pour autant, on ne peut pas conclure que les micrométastases n'ont pas de valeur pronostique. En effet, les données de l'étude de cohorte de Lundgren *et coll.* (Lundgren, Cancer-2006) (niveau de preuve 2) citée plus haut justifie pour l'ATA, l'étude de la faisabilité d'un essai thérapeutique prospectif randomisé sur l'intérêt de l'évidement central de principe chez les patients cN0 (Carling, Thyroid-2011) (niveau de preuve 4). Les critères de jugements seraient la récurrence, la persistance de la maladie et la survenue de métastases. Les auteurs concluent à l'impossibilité

de réaliser une telle étude devant le nombre de sujets nécessaires de près de 5840 patients en supposant une diminution du nombre d'évènement carcinologique de 3% par an dans le bras évidement central.

RECOMMANDATION 1 :

Il est recommandé de prendre en compte l'atteinte ganglionnaire infra clinique pour des micro- et des macrométastases. Cette atteinte est un état pathologique qui aggrave le pronostic et justifie un traitement curatif. Par conséquent, ce type de traitement ne peut répondre à la définition de « traitement prophylactique ».
(Grade B)

1.4. Pronostic de la récurrence ganglionnaire (cf. chapitre 5.3)

La classification rTNM n'est que rarement utilisée dans la littérature pour classer les CDT en récurrence en spécifiant le détail de l'atteinte ganglionnaire. Les études cliniques rapportent uniquement la présence du critère « récurrence ganglionnaire » et éventuellement, le territoire central, latéral, ipsi ou controlatéral à la tumeur ou à un évidement initial. La récurrence ganglionnaire est en soi un facteur qui influence la récurrence ultérieure et la survie (Lundgren, Cancer-2006) (niveau de preuve 2). En cas de récurrence ganglionnaire, les facteurs de mauvais pronostic sont l'âge > 45 ans, l'histologie vésiculaire, le diagnostic de métastase avant diagnostic de la récurrence, la récurrence dans le compartiment central, l'absence de fixation d'iode et l'hyper fixation en tomographie par émission de positon au 18 FDG couplée à la tomодensitométrie (TEP-TDM) (Rouxel, J Clin Endocrinol Metab-2004) (niveau de preuve 4).

Lors des récurrences, les caractéristiques histologiques peuvent se modifier et deviennent plus péjoratives, avec apparition de zones de dédifférenciation, de franchissement capsulaire, ce qui justifie un contrôle histologique dans la mesure du possible (Ozaki, J Surg Oncol-1999) (niveau de preuve 4).

2. Le staging ganglionnaire préopératoire : Quel est le bilan pré thérapeutique nécessaire avant la prise en charge d'un cancer papillaire de la thyroïde pour évaluer l'existence ou non d'une atteinte ganglionnaire ?

2.1. En imagerie

2.1.1. Quel sont les rôles de l'échographie et de la cytoponction ganglionnaire?

L'échographie-Doppler est devenu l'examen d'imagerie de référence dans le bilan préopératoire et la surveillance du cancer différencié de la thyroïde (Stulak, Arch Surg-2006)(niveau de preuve 4), (Cooper, Thyroid-2009)(Leenhardt, Ann Endocrinol-2011)(niveau de preuve 4), (Borson-Chazot F, Ann Endocrinol-2008)(Wu, 2011)(niveau de preuve 4). Cette prééminence vaut pour la détection, le diagnostic, la recherche de signes de malignité et la surveillance des ganglions cervicaux. Les données échographiques et le rendu de cet examen sont détaillés dans « le guide des bonnes pratiques pour l'usage de l'échographie cervicale et des techniques écho-guidées dans la prise en charge des cancers thyroïdiens différenciés de souche folliculaire ». (Leenhardt L, Ann Endocrinol-2011)(Accord professionnel).

En résumé, l'opérateur doit être expérimenté dans la pratique de cet examen et conscient que de ses conclusions vont découler le schéma décisionnel. La reproductibilité est meilleure s'il s'agit du même opérateur au cours des différents examens de suivi.

Tous les ganglions observés doivent être évalués en donnant le plus grand axe (*longest*, L) et le plus petit axe (*shortest*, S) et le rapport L/S. (Steinkamp, Br J Radiol, 1995)(niveau de preuve 4).

L'élastographie est une technique complémentaire de l'échographie-Doppler en cours d'évaluation. Elle permettrait d'augmenter de manière significative la spécificité du mode B et du mode Doppler de l'échographie pour caractériser les ganglions (Alam, AJR Am J Roentgenol 2008)(niveau de preuve 4)(Tan, Acad Radiol 2010)(niveau de preuve 4).

Le schéma de repérage est un élément impératif. Il comporte une vue anatomique de face du cou avec les différents secteurs décrits par Robbins. Ce schéma, utilisé actuellement (Leenhardt L, Ann Endocrinol. 2011)(Accord professionnel) est en cours de révision.

Les signes échographiques en faveur de la malignité sont :

- Un seul des critères majeurs suivants est suffisant : microcalcifications ; zone kystique hyper-échogénicité ; vascularisation périphérique exclusive ou mixte (sauf si contexte infectieux]
- Les critères mineurs suivants ne sont pas discriminants seuls : petit axe supérieur ou égal à 8 mm ; L/S inférieur à 2 ; Absence de hile visible.

(Frates,Radiology. 2005)(Accord professionnel) (Leboulleux,J Clin Endocrinol Metab-2007)(niveau de preuve 4)

La cytoponction ganglionnaire est proposée en cas de découverte de ganglions suspects lors du bilan pré-opératoire, et en cas de découverte de ceux-ci lors des examens de surveillance.

Dans ces 2 cas, des prélèvements échoguidés seront réalisés dans un ganglion de chaque secteur potentiellement atteint. Ces prélèvements seront réalisés à l'aiguille fine avec analyse cytologique et dosage de la thyroglobuline dans le liquide de rinçage de l'aiguille à prélèvement (dosage « in situ ») (Pacini,1992)(niveau de preuve 4)(Frasoldati,1999)(niveau de preuve 4)(Cignarelli et al 2003)(niveau de preuve 4)(Cunha, 2007)(niveau de preuve 4).

Avec un seuil de détection de 10 ng/ml, le dosage de la thyroglobuline « in situ » a une sensibilité et une spécificité voisines de 90% alors que l'utilisation d'un seuil de 1 ng/ml augmente la sensibilité à 95% mais fait chuter la spécificité au dessous de 75% (Kim,Clin Endocrinol [Oxf]. 2009)(niveau de preuve 4).

Ces prélèvements seront réalisés dans tout ganglion suspect et dont la taille excède 5-8 mm de petit diamètre. Les ganglions de taille inférieure feront l'objet d'une surveillance (Cooper, Thyroid.2009)(Accord professionnel).

Tout nodule également suspect et de taille supérieure à 5-8 mm dans la loge de thyroïdectomie fera l'objet de prélèvements cytologiques.

Toutefois, le dosage de thyroglobuline dans le liquide de ponction ganglionnaire n'est pas recommandé dans le compartiment central à cause du risque de persistance de tissu thyroïdien résiduel et donc un risque de faux positif (Leenhardt, Ann Endocrinol 2011. Accord professionnel).

Exceptionnellement, certains ganglions ou nodules sont inaccessibles à la ponction du fait de l'interposition de structures entre la peau et la cible, il s'agit par exemple de nodules rétro-carotidiens ou rétro-trachéaux.

RECOMMANDATION 2

A. Dans le cadre d'une échographie thyroïdienne, a fortiori en pré-opératoire, il est recommandé d'analyser tous les secteurs ganglionnaires cervicaux. Grade A

B. En cas de certitude ou suspicion de cancer du corps thyroïde, il est recommandé, en pré-opératoire, de réaliser une cartographie échographique exhaustive des secteurs ganglionnaires cervicaux. Grade A.

RECOMMANDATION 3

A. Pour le bilan initial, lorsque la présentation radio clinique n'est pas caractéristique, la réalisation d'une cytoponction couplée à un dosage de thyroglobuline in situ, dans le liquide de rinçage est très utile. Accord professionnel

B. Dans le suivi post thérapeutique d'un cancer de la thyroïde la cytoponction est recommandée

- en cas de critère échographique majeur de malignité : microcalcifications, zone kystique, hyperéchogénicité, vascularisation périphérique exclusive ou mixte (sauf si contexte infectieux)

- ou en cas d'association d'au moins deux critères mineurs : petit axe supérieur ou égal à 8 mm, L/S inférieur à 2, absence de hile visible. Grade B

C. Pour les ganglions des compartiments latéraux, un dosage de thyroglobuline dans le liquide de ponction ganglionnaire doit compléter la cytologie. Grade B

2.1.2. Quel est le rôle de la TDM et de l'IRM dans l'évaluation des chaînes lymphatiques cervicales?

En préopératoire, pour la plupart des auteurs, (Cooper, 2009. Thyroid Accord professionnel; Leenhardt, Ann Endocrinol 2011) (niveau de preuve 4) la réalisation d'examens tomodensitométriques (TDM) et d'imagerie par résonance magnétique (IRM) n'est pas indiquée en première intention dans le bilan des cancers différenciés de la thyroïde, sauf dans le cas d'adénopathies avec extension aux organes de voisinage ou au médiastin. Ces examens nécessitent la réalisation d'une injection de produit de contraste et ont un coût supérieur à celui d'un écho-Doppler.

Cependant dans la détection en préopératoire de métastases lymphatiques d'un carcinome thyroïdien papillaire, l'association TDM avec injection et écho-Doppler serait supérieure comparativement à l'examen ultrasonographique seul. Cette association augmente la sensibilité sans diminuer la spécificité dans l'étude des compartiments latéraux (Kim, 2008)(niveau de preuve 4).

RECOMMANDATION 4:

Lorsqu'il existe un risque d'extension ganglionnaire médiastinale, il est recommandé de réaliser une imagerie en coupes cervico thoraciques avec injection. Grade B

Dans la surveillance post thyroïdectomie, selon Cooper *et coll.* et Leenhardt *et coll.* les examens TDM et IRM ne sont pas indiqués en première intention (Cooper, Thyroid 2009)(Accord professionnel)(Leenhardt, 2011)(Accord professionnel). De plus l'injection de produit de contraste iodé lors de la réalisation d'un examen TDM interfère avec une éventuelle IRAThérapie pour un délai allant jusqu'à 6 à 8 semaines.

Ils permettent l'exploration de régions anatomiques d'accès difficile à l'échographie et précise l'extension ganglionnaire aux organes de voisinage. Cependant la présence de localisations métastatiques du cancer thyroïdien dans ces régions est rare.

Ces examens pourraient donc être indiqués dans le cas d'une élévation de la thyroglobuline sérique avec un écho-Doppler négatif (Kaplan, AJNR Am J Neuroradiol 2009)(niveau de preuve 4)(Otsuki, Head Neck 2007)(niveau de preuve 4).

2.2. Role des moyens isotopiques dans l'évaluation ganglionnaire

2.2.1. Scintigraphie à l'¹³¹I post-opératoire et post-thérapeutique

En cas d'IRAthérapie, une scintigraphie planaire du corps entier (CE) à l'¹³¹I, associée à un suivi biologique par des dosages sériques de la thyroglobuline (Tg) sont réalisés (Cooper DS, 2009, Thyroid)(Accord Professionnel).

L'interprétation des clichés de scintigraphie CE est significativement améliorée par l'apport des caméras hybrides, appelées TEMP/TDM (Tomographie par émission mono-photonique – Tomodensitométrie), ou SPECT/CT (pour « *Single Photon Emission Computed Tomography* »).

Cet examen permet de mieux différencier au niveau du cou les reliquats normaux, des foyers fixant anormaux (ganglions métastatiques), et sur le CE, les fixations physiologiques des fixations pathologiques et de modifier la prise en charge thérapeutique des patients. Ainsi, la valeur additionnelle du SPECT-CT par rapport à la scintigraphie CE, qu'elle soit rapportée après une dose thérapeutique d'¹³¹I (ablation ou traitement de la maladie résiduelle), même après dose diagnostique d'¹³¹I (pré-IRAthérapie initiale ou dans le suivi), apparaît comprise entre 15 et 75% (Tharp K, 2004, Eur J Nucl Med Mol Imaging), (niveau de preuve 4)(Schmidt D, 2010, Eur J Nucl Med Mol Imaging)(niveau de preuve 4), (Chen L, 2008, J Nucl Med)(niveau de preuve 4), (Grewal RK, 2010, J Nucl Med)(niveau de preuve 4), (Wong KK, 2008, AJR Am J Roentgenol), (niveau de preuve 4), (Wong KK, 2010, AJR Am J Roentgenol)(niveau de preuve 4), (Spanu A, 2009, J Nucl Med) (niveau de preuve 2). La classification TNM est alors modifiée par le SPECT-CT chez 25% des patients (Spanu A, 2009, J Nucl Med)(niveau de preuve 2), (Chen L, 2008, J Nucl Med)(niveau de preuve 4), (Kohlfuerst S, 2009, Eur J Nucl Med Mol Imaging)(niveau de preuve 2). Dans ce contexte, le changement de prise en charge thérapeutique est observé chez 24 à 58% des patients, permettant d'éviter une IRAthérapie chez 20% des patients.

Notons que des résultats comparables ont été retrouvés avec l' ¹²³I pour le suivi des patients ayant un CDT: le bénéfice diagnostique du SPECT-CT par rapport à la scintigraphie CE à l' ¹²³I

est noté chez 22% (36/85) des patients (Barwick T, 2010, Eur J Endocrinol)(niveau de preuve 2).

Au niveau cervical en particulier, le SPECT-CT permet, dès l'IRAthérapie ablative, l'évaluation de l'extension ganglionnaire (N) de la maladie, avec une modification constatée chez 15-25% des patients (Wong KK, 2010, AJR Am J Roentgenol) (niveau de preuve 4)(Schmidt D, 2009, J Nucl Med) (niveau de preuve 4)(Mustafa M, 2010, Eur J Nucl Med Mol Imaging) (niveau de preuve 4).Ainsi, parmi les patients T1Nx, Mustafa *et coll.* ont montré que le SPECT-CT permet un changement de l'extension N chez 10-35% des patients, ce qui renforce la nécessité d'intégrer l'imagerie par SPECT-CT comme un outil essentiel pour la bonne prise en charge des patients avec évidement ganglionnaire absent ou incomplet (Mustafa M, 2010, Eur J Nucl Med Mol Imaging) (niveau de preuve 4).

RECOMMANDATION 5:

En cas de d'IRAthérapie, la réalisation d'un SPECT-CT est recommandée car cet examen réalise le meilleur staging ganglionnaire en imagerie, notamment dans les 3 premiers mois postopératoires, par rapport à l'échographie. Ce staging a un impact sur la prise en charge ultérieure. Grade B

2.2.2. TEP-TDM à tous les stades de la prise en charge

Pour les cancers thyroïdiens différenciés, la TEP-TDM est recommandée après un traitement initial (chirurgie suivie d'une dose ablative d'iode ¹³¹) lorsqu'il existe une élévation confirmée et significative du taux de thyroglobuline (Tg) alors que la scintigraphie après dose traceuse ou thérapeutique d'iode ¹³¹ est négative (Bourguet P, 2003, Br J Cancer)(Accord Professionnel).

La TEP-TDM est recommandée en cas de taux de thyroglobuline > 10 ng/ml selon l'ATA (Cooper DS, 2009, Thyroid. accord Professionnel), mais de récentes études rapportent l'intérêt de cet examen pour une Tg détectable (Bourguet P, 2003, Br J Cancer)(Accord Professionnel);(Esteva D, 2009, Ann Surg Oncol)(niveau de preuve 4), (Giovanella L, 2011, Head Neck)(niveau de preuve 2), (Vera P, 2010, Thyroid)(niveau de preuve 2).

Plusieurs études suggèrent que la captation du FDG est accrue par la TSH endogène (Moog F, 2000, J Nucl Med. Niv 2), ou exogène (Petrich T, 2002, Eur J Nucl Med Mol Imaging)(niveau de

preuve 2)(Leboulleux S, 2009, J Clin Endocrinol Metab)(niveau de preuve 2). Il n'y a pas aujourd'hui suffisamment d'arguments pour imposer un examen TEP-TDM sous stimulation par la TSH recombinante ou par l'arrêt de la LT4 (Borson-Chazot F, 2008, Ann Endocrinol)(Accord Professionnel).

Dans une méta-analyse récente (Dong MJ, 2009, Nucl Med Commun)(niveau de preuve 1), les performances de la TEP-TDM en cas de Tg élevée et de la scintigraphie à l'Iode ¹³¹ négative pour un examen dédié ont été évaluées : sur 17 études, soit 571 patients, la sensibilité est de 84% pour une spécificité de 84% ; sur 6 études récentes, soit 165 patients, la TEP couplée au scanner présente de meilleures performances, avec une sensibilité de 93% et une spécificité stable à 84%. La valeur prédictive positive de l'examen est excellente mais sa valeur prédictive négative médiocre en raison de la possibilité de faux négatifs en cas de micrométastases, en particulier cervicales ou pulmonaires.

L'utilisation de la TEP-TDM donne, de plus, une indication pronostique puisque la survie des patients métastatiques a été inversement corrélée à l'intensité des foyers métastatiques hypermétaboliques (Mirallie E, 2007, Surgery)(niveau de preuve 3), (Robbins RJ, 2008, Best Pract Res Clin Endocrinol Metab)(niveau de preuve 3), (Ma C, 2010, Eur J Endocrinol)(niveau de preuve 1), (Abraham T, 2011, Semin Nucl Med)(niveau de preuve 1).

La TEP-TDM doit être réservée aux patients présentant une suspicion de récurrence ou de maladie persistante. Elle modifie alors la décision thérapeutique dans 30 à 40 % des cas (Mirallie E, 2007, Surgery)(niveau de preuve 3).

La TEP-TDM peut mettre en évidence des lésions cervicales ou extra-cervicales, parfois opérables. Elle présente donc un intérêt à la fois diagnostique et pronostique.

Très récemment, les imageries ¹³¹I-CE (corps entier), ¹³¹I-SPECT/CT et TEP-TDM ont été comparées chez 2 groupes de patients, soit dans le groupe traité par une seule dose thérapeutique d'¹³¹I (n = 101 patients), soit dans le groupe ayant nécessité plusieurs doses thérapeutiques d'¹³¹I (n = 39 patients): la précision diagnostique la meilleure est obtenue grâce au SPECT/CT vs CE seul, avec une spécificité de 30-40 % supérieure aussi bien dans le groupe ayant été traité par ¹³¹I une fois, que plusieurs fois (Mirallie E, 2007, Surgery) (niveau de preuve 3). Par contre, la TEP-TDM est significativement meilleure que le SPECT-CT dans le groupe des patients multi-traités, dans les analyses comparatives par lésions (Oh JR, 2001, Eur

RECOMMANDATION 6 :

Dans le suivi post-thérapeutique, en cas d'élévation de la thyroglobuline sérique avec ou sans traitement frénateur, inexpliquée par l'échographie et/ou la scintigraphie à l'iode, la TEP-TDM est recommandée. Grade A

3. Quels sont les principes et les buts de la chirurgie ganglionnaire ? Concepts de l'évidement central et latéral.

3.1. Définition

3.1.1. Les différents types d'évidement :

La littérature oppose classiquement l'évidement prophylactique pour un cou cN0 ou « *elective neck dissection* » à l'évidement thérapeutique ou « *modified radical neck dissection* », pour un cou avec adénopathie clinique. Néanmoins, nous avons indiqué plus haut que des métastases ganglionnaires infracliniques (cN0-pN+) ont une valeur pronostique péjorative et que leur exérèse constituait par conséquent, un acte thérapeutique et non prophylactique. Ainsi, nous adoptons les termes « évidement de principe » pour un cou cN0 et « évidement de nécessité » pour un cou avec adénopathie clinique. Cette précision sémantique est importante pour éviter certaines erreurs de raisonnement dans la prise en charge d'un cou cN0.

3.1.2. Le concept de l'exploration ganglionnaire chirurgicale

Pour la plupart des auteurs, les techniques de picking ou de *Berry picking*, c'est à dire, le prélèvement des ganglions suspects uniquement, n'ont pas de valeur diagnostique suffisante ni de rôle thérapeutique. Elles doivent être proscrites du fait de l'importance des récidives locorégionales pouvant aller jusqu'à 33% (Davidson, Laryngoscope-2008)(niveau de preuve 4).

L'exploration chirurgicale à la recherche d'une adénopathie non diagnostiquée au bilan préopératoire est un geste critiquable car il n'a pas de valeur diagnostique reconnue et va entraîner une fibrose secondaire qui compliquera une chirurgie réglée en cas de reprise dans

le compartiment central (Carty, Thyroid-2009) (niveau de preuve 4). En revanche, une adénectomie d'un ganglion suspect avec analyse extemporanée peut avoir une certaine valeur afin de réaliser un évidement réglé du secteur ganglionnaire en question.

RECOMMANDATION 7 :

Devant une adénopathie clinique du secteur central, il est recommandé de ne pas faire de picking ganglionnaire qui consiste à ne réséquer qu'une adénopathie clinique. Si les conditions le permettent, il est recommandé de réaliser un évidement réglé. Grade A

RECOMMANDATION 8 :

En situation cN0, la valeur diagnostique de l'exploration chirurgicale du compartiment central est faible. Deux stratégies sont recommandées: l'évidement réglé d'un ou plusieurs secteurs ganglionnaires ou l'abstention de tout geste ganglionnaire. Grade B

RECOMMANDATION 9 :

L'analyse extemporanée d'un ganglion n'a de valeur que positive. L'extemporanée négative n'élimine pas la métastase ganglionnaire. Grade A

3.2. Principes techniques de l'évidement central

La définition des aires ganglionnaires a évolué dans le temps. Plusieurs classifications ont été proposées à partir de la description classique des aires ganglionnaires cervicales en 5 chaînes. Plus récemment est apparue, pour la chirurgie thyroïdienne, la séparation entre un secteur central (très souvent envahi et d'abord difficile, car profond et contenant des structures essentielles comme le nerf récurrent et les parathyroïdes), et un secteur latéral, de diagnostic et traitement plus aisés.

Enfin, la classification de Robbins (Robbins, Arch Otolaryngol Head Neck Surg-2002)(niveau de preuve 4) pour les cancers des voies aérodigestive supérieures a permis de diviser la région

cervicale en six secteurs, plus un secteur médiastinal (figure 1). Cette classification est devenue actuellement utilisée par la plupart des auteurs.

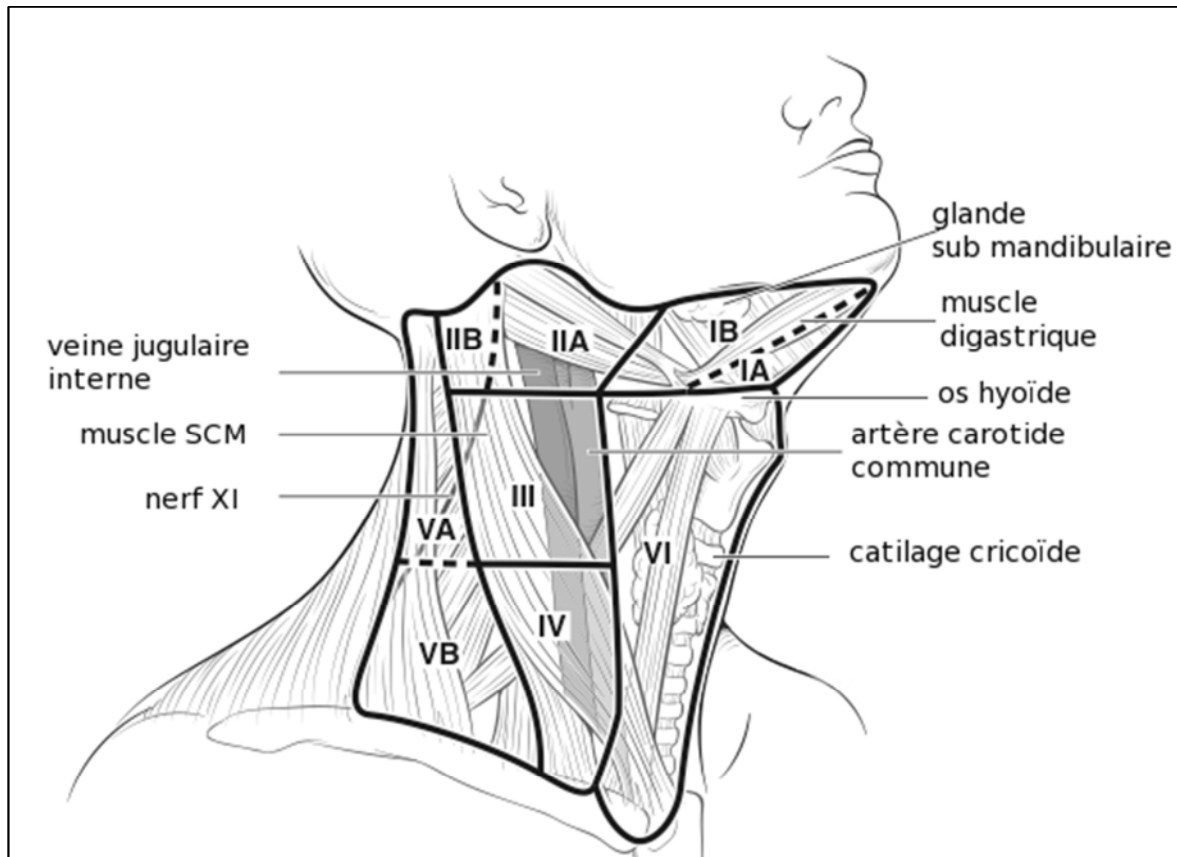


Figure 1 : Niveaux ganglionnaires du cou selon la classification de Robbins et coll. (Robbins, Arch Otolaryngol Head Neck Surg-2008) (niveau de preuve 4).

Le compartiment central correspond donc au secteur VI de Robbins. Il est limité en haut par l'os hyoïde, latéralement par le bord médial des artères carotides communes, en profondeur par l'aponévrose cervicale profonde, et en bas par le rebord sternal et le tronc artériel brachio-céphalique. Le médiastin supérieur est actuellement inclus partiellement alors qu'il faisait partie du secteur VII (Carty, Thyroid-2009; Robbins, Arch Otolaryngol Head Neck Surg-2008) (niveau de preuve 4). En situation pratique, les limites chirurgicales inférieures de ce compartiment sont variables en fonction des conditions anatomiques et du morphotype du patient.

Ceci conduit à une distinction très importante, mais souvent mal explicitée, dans les articles entre évidement central bilatéral et évidement central unilatéral. L'évidement central bilatéral

est l'évidement standard du secteur VI. L'évidement central unilatéral comprend les ganglions pré-laryngés et pré-trachéaux mais para-trachéaux d'un seul côté, droit ou gauche.

La conséquence d'un évidement para-trachéal unilatéral est la morbidité moindre pour le nerf récurrent et les parathyroïdes, mais cette distinction entraîne d'importantes difficultés d'analyses des résultats (Carty, Thyroid-2009)(niveau de preuve 4).

Enfin, l'évidement peut être étendu à d'autres ganglions, rétro-pharyngés, rétro-œsophagiens, para-pharyngolaryngés, c'est à dire près du pédicule vasculaire supérieur ou au médiastin supérieur (Carty, Thyroid-2009)(niveau de preuve 4).

RECOMMANDATION 10 :

L'évidement du compartiment central unilatéral est l'évidement complet des ganglions pré-laryngés, pré-trachéaux et para-trachéaux d'un seul côté, droit ou gauche.

L'évidement central bilatéral est l'évidement complet des ganglions pré-laryngés, pré-trachéaux et para-trachéaux des deux cotés, droit et gauche.

Il est recommandé d'utiliser cette dénomination pour les descriptions opératoires.

Grade B

L'évidement central doit être réalisé par la voie d'abord classique de la thyroïdectomie totale. Il préserve les structures nobles et enlève l'atmosphère cellulo-ganglionnaire, réalisant ainsi un évidement fonctionnel ou radical modifié.

Il est habituellement mené de haut en bas, de l'os hyoïde au tronc artériel brachio-céphalique, et ne pose pas de difficultés majeures dans sa partie antérieure (pré laryngée et pré trachéale)

Une chirurgie monobloc du compartiment central est précisément décrite notamment par Grodski *et coll.* (Grodski, ANZ J Surg-2007)(niveau de preuve 4). Elle comprend une dissection complète et un déroutement du nerf laryngé inférieur. Dans cette technique, la glande parathyroïde inférieure est souvent réséquée puis réimplantée dans le muscle sterno-cleïdo mastoïdien ou le muscle sterno-cleïdo hyoïdien après dissection ex vivo sur la pièce d'évidement et fragmentation.

Cette approche radicale potentiellement iatrogène sur la fonction du nerf laryngé inférieur et des parathyroïdes se justifie en cas d'adénopathie macroscopique. En revanche, en cas de compartiment central cN0, une chirurgie se doit d'être la moins invasive possible, tout en étant aussi complète (Chisholm, Laryngoscope-2009) (niveau de preuve 4). Les artères parathyroïdiennes doivent être préservées, ce qui est plus facile pour la parathyroïde supérieure, haute, postérieure, et habituellement de position fixe près du larynx, et beaucoup plus incertaine pour la parathyroïde inférieure (Chisholm, Laryngoscope-2009) (niveau de preuve 4). Si celle-ci est dévascularisée, par atteinte artérielle ou veineuse, avec infarctus ne cédant pas à l'ouverture capsulaire, la parathyroïde doit être enlevée, fragmentée, et réimplantée habituellement dans trois à quatre logettes musculaires cervicales, plutôt dans le sterno-cleïdo-hyoïdien, que dans le sterno-cleïdo-mastoïdien. L'analyse extemporanée peut être réalisée afin d'être certain de la nature parathyroïdienne du tissu et de l'absence de tissu tumoral mais elle n'est pas obligatoire (LoLam, Arch Surg-1999) (niveau de preuve 4).

Comme dans tout évidement ganglionnaire, les différentes pièces opératoires doivent être adressées au laboratoire, annotées selon la classification de Robbins en vue de l'examen anatomo-pathologique.

RECOMMANDATION 11 :

Il est recommandé d'adresser les différentes pièces opératoires annotées selon la classification de Robbins au laboratoire d'anatomie pathologique (Grade A).

Enfin il faut noter le caractère opérateur-dépendant des résultats. Les centres réalisant beaucoup d'interventions ont le plus faible taux de morbidité (Morton, Laryngoscope-2009) (niveau de preuve 4). Pour Sosa, il existe un nombre seuil de thyroïdectomie par opérateur de 30/an (Sosa, J Clin Endocrinol Metab-2008) (niveau de preuve 4). Cette notion est explicitement formulée dans la version révisée de l'ATA (Cooper, Thyroid, 2009)(accord professionnel).

3.3. Principes Techniques de l'Évidement latéral

L'évidement latéral concerne les secteurs ganglionnaires de I à V. Son étendue, son caractère uni ou bilatéral ainsi que les différentes voies d'abord sont variables en fonction des équipes et des situations cliniques.

3.3.1. Tracés d'incision et voies d'abord

L'évidement latéral est habituellement réalisé durant le même temps chirurgical que la thyroïdectomie et l'évidement central, mais parfois de manière différée. L'incision doit permettre l'évidement des différents secteurs choisis dans des conditions de sécurité carcinologique et chirurgicale tout en donnant le meilleur résultat fonctionnel et cosmétique.

Le tracé d'incision le plus souvent rapporté est une grande incision d'un seul tenant de type « J » de Paul André. Cette incision est préférée lorsque le stade clinique ganglionnaire est important ou lorsque l'objectif cosmétique n'est pas au premier plan (Amdur, Essentials of thyroid cancer management-2005) (niveau de preuve 4). Une modification de ce tracé avec une extension de la cicatrice basicervicale de thyroïdectomie, jusqu'à la racine des cheveux en région nucale, prolongée verticalement vers le haut, jusqu'à la mastoïde, permettrait d'obtenir de meilleurs résultats cosmétiques (Talmi, J Plast Reconstr Aesthet Surg-2008) (niveau de preuve 4).

L'incision de Mac Fee modifiée par Uchino *et coll.* utilise l'incision de thyroïdectomie prolongée de quelques centimètres latéralement pour réaliser l'évidement du secteur IV, Vb et une partie du III et utilise une contre incision horizontale arciforme à hauteur de l'os hyoïde pour réaliser l'évidement du secteur II et de la partie supérieure du secteur III et parfois du IIb si nécessaire (Uchino, World J Surg-2004) (niveau de preuve 4). Lorsque le patient est cN0 ou que les adénopathies ne dépassent pas 3 cm, cette incision est susceptible de donner de très bons résultats cosmétiques et fonctionnels (Uchino, World J Surg-2004) (niveau de preuve 4) (Figure 2).

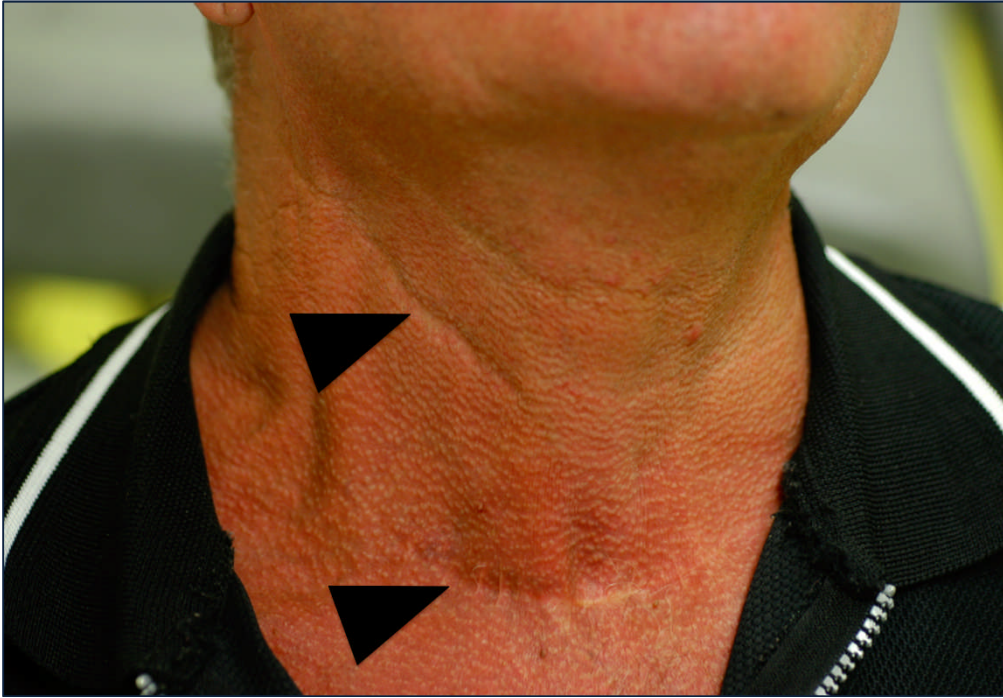


Figure 2 : Cicatrice d'incision de Mac Fee : élargissement de la cervicotomie basse de thyroïdectomie (tête de flèche inférieure) et contre-incision médio cervicale (tête de flèche supérieure) telle que décrite par Uchino et coll. (Uchino, World J Surg-2004) (niveau de preuve 4) (Courtoisie Dr Cartier).

RECOMMANDATION 12:

Dans la prise en charge chirurgicale initiale, la réalisation d'un évidement latéral ne se conçoit qu'une fois l'évidement central effectué. Accord professionnel

RECOMMANDATION 13 :

A. La cicatrice d'un évidement latéral est une préoccupation pour le chirurgien et le patient. Il n'y a pas d'argument dans la littérature en faveur de l'un ou l'autre des tracés d'incision. Grade B

B. En situation de cou cN0, l'incision étagée de Mac Fee donne une exposition chirurgicale suffisante et un très bon résultat cosmétique. Accord professionnel

3.3.2. Conservation des structures nobles :

En cas de cou cN0, toutes les structures nobles, c'est à dire en dehors du tissu cellulo graisseux doivent être conservées. La résection de structures musculaires, et ou vasculo-nerveuses ne se conçoit qu'en cas de volumineuses adénopathies en rupture capsulaire (Porterfield, Arch Surg-2009) (niveau de preuve 4).

RECOMMANDATION 14 :

Il est recommandé de ne pas réaliser un évidement traditionnel (radical neck dissection) dans le traitement des cancers de la thyroïde, sauf dans des cas exceptionnels de volumineuse adénopathie, en rupture capsulaire massive ou d'envahissement des structures de voisinage montrés par l'imagerie préopératoire.

Accord professionnel

3.3.3. Extension de l'évidement latéral de principe :

Les secteurs atteints en situation de cou latéral cN0, sont les niveaux IIa, III et IV et donc doivent être concernés dans un évidement de principe (Patron, BMC Cancer-2011) (niveau de preuve 4). L'extension de l'évidement au secteur IIb et V est proposée en cas de preuve d'atteinte des secteurs IIa et IV respectivement, en cytoponction ou en extemporanée, par certains auteurs (Farrag, World J Surg-2009; Lee, Arch Otolaryngol Head Neck Surg-2007) (niveau de preuve 4). Néanmoins, l'atteinte micrométastatique est fréquemment méconnue par ces techniques.

Recommandation 15:

Durant un évidement du compartiment latéral de principe c'est à dire en cas de secteurs latéraux cliniquement négatifs, il est recommandé d'éviter les secteurs IIa, III et IV. L'extension du geste aux niveaux IIb et V n'est recommandée qu'en cas d'atteinte histologique prouvée des secteurs sus cités. Grade C

3.4. Ganglion sentinelle

3.4.1. Contexte

La technique des ganglions sentinelles dans les cancers différenciés de la thyroïde est une technique qui est validée (Balasubramanian, Br J Surg-2011)(niveau de preuve 2). Elle est étudiée depuis les années 2000 (Dixon, World J Surg-2000; Stoeckli, Eur Arch Otorhinolaryngol-2003) (niveau de preuve4). En effet, il est techniquement possible de repérer et de prélever le ou les ganglions sentinelles d'un cancer différencié de la thyroïde. Il s'agit par définition du ou des premiers ganglions qui drainent la lymphe provenant d'une région anatomique, en l'occurrence la glande thyroïde. Cette technique ne se conçoit que dans la situation de cou cNO (Balasubramanian, Br J Surg-2011) (niveau de preuve2). Ainsi le bilan préopératoire doit être optimal, d'une part le diagnostic de cancer doit avoir été posé sur les données de l'échographie et de la cytoponction et d'autre part, le staging ganglionnaire clinique doit être établi avec une échographie cervicale qui a recherché une adénopathie dans les différents territoires, éventuellement complétée par une cytoponction voire un dosage de la TG in situ. Lorsqu'un ganglion est envahi massivement, le tissu tumoral empêche la captation du produit de marquage et donc le ganglion n'est pas identifié, à tort, comme le ganglion sentinelle.

3.4.1. Interêt

La technique du ganglion sentinelle est utilisée par certaines équipes dans un but, d'une part de diagnostic, en établissant un staging ganglionnaire précis (pGS, pour analyse histopathologique du **G**anglion **S**entinelle) (Cunningham, Ann Surg Oncol-2010) (niveau de preuve 4) au prix d'une faible invasivité (Anand, Arch Otolaryngol Head Neck Surg-2009)(niveau de preuve 4). D'autre part, cette technique permet de proposer une déflation thérapeutique chirurgicale en évitant un évidement ganglionnaire de principe aux patients pGS- et une déflation médicale, en réservant un traitement par iode radioactif aux patients pN+ après chirurgie ganglionnaire complète sur un patient diagnostiqué pGS+ (Boschin, Langenbecks Arch Surg-2008)(niveau de preuve 4).

Certaines équipes l'utilisent dans les tumeurs folliculaires afin de diagnostiquer la malignité de la tumeur primaire sur l'existence de métastases ganglionnaires (Takeyama, Br J Surg-2009) (niveau de preuve 4).

Néanmoins, aucune étude ne rapporte des résultats oncologiques et fonctionnels de stratégie de traitement basée sur l'analyse du ganglion sentinelle dans le CDT.

3.4.2. Description technique

La technique repose sur une injection échoguidée de radio colloïde marqué (Nanocis®, Nanocoll®) dans le lobe thyroïdien portant la tumeur cancéreuse (Boschin, Langenbecks Arch Surg-2008) (niveau de preuve 4). L'injection réalisée avec un radio colloïde est plus efficace que l'injection de bleu patenté sur le taux de détection des ganglions sentinelles (Raijmakers, World J Surg-2008) (niveau de preuve 2) (Peparini, Eur J Surg Oncol-2007) (niveau de preuve 3) (Balasubramanian, Br J Surg-2011) (niveau de preuve 2). Il n'y a pas de différence sur le taux de repérage entre une injection réalisée la veille ou le jour même de l'intervention (Balasubramanian, Br J Surg-2011) (niveau de preuve 2).

Dans les minutes qui suivent l'injection, la cartographie lymphatique (lymphoscintigraphie) est réalisée par acquisition d'image sous gamma caméra. Les ganglions radio marqués sont prélevés après la thyroïdectomie grâce à un repérage par sonde de détection gamma portable (Peparini, Eur J Surg Oncol-2007) (niveau de preuve 4). Le ganglion sentinelle est repéré dans le compartiment latéral dans près d'un ¼ des cas (22,5 %) (Balasubramanian, Br J Surg-2011) (niveau de preuve 2). Toutefois il n'y a pas de donnée publiée sur les modalités de drainage de la thyroïde issue de la technique du ganglion sentinelle.

Les ganglions sentinelles sont adressés au laboratoire d'anatomopathologie pour analyse extemporanée puis analyse définitive selon un protocole d'analyse approfondi en coupes sériées avec une coupe en coloration classique (Hématoxyline Éosine) et une coupe avec immunomarquage par anticorps anti-cytokératine (Balasubramanian, Br J Surg-2011) (niveau de preuve 2) pour visualiser les éventuelles métastases ganglionnaires. En l'absence de technique anatomopathologique adéquate, la précision est faible avec un taux de faux négatifs de 14% (Huang, BMC Cancer-2011) (niveau de preuve 4). L'analyse ganglionnaire en extemporanée est impossible sur des ganglions de petite taille, au risque de détruire la plus grande partie du matériau ganglionnaire. Une apposition ganglionnaire est souvent préférée.

Néanmoins, elle n'étudie qu'un seul niveau de coupe, ce qui n'est pas adapté au diagnostic des micrométastases. Le taux de faux négatif de l'extemporanée en ce qui concerne des macrométastases est de 12% (Balasubramanian, Br J Surg-2011) (niveau de preuve 2). Il n'y a pas d'étude de la valeur diagnostique pour l'identification des micrométastases.

La présence de tissu tumoral dans un ganglion lymphatique indique que la maladie cancéreuse est en phase métastatique lymphatique et implique un traitement ganglionnaire complet.

Deux écueils de cette technique sont décrits.

Le repérage d'un GS dans le compartiment central peut être difficile notamment en latéro-trachéal par contamination radioactive de la loge thyroïdienne par l'injection. D'où la probable nécessité de réaliser un évidement latéro-trachéal ipsilatéral de principe et d'extraire le ganglion sentinelle ex vivo (Raijmakers, World J Surg-2008)(niveau de preuve 2).

Autre écueil, l'analyse histopathologique définitive est différée, ainsi, comme précisé dans le chapitre sur l'évidement central, il n'est pas conseillé de réaliser une adénectomie seule au risque de réintervenir secondairement en cas de positivité du ganglion sentinelle. Ce point pourrait être résolu par l'utilisation d'un diagnostic moléculaire rapide de type OSNA® comme utilisé dans le cancer du sein (Cserni, J Clin Pathol-2011). Mais il n'y a pas de données dans le cancer différencié de la thyroïde.

En conclusion, si la technique est validée, il n'y a pas d'étude sur l'intérêt médical et économique d'une stratégie de traitement basée sur l'analyse des ganglions sentinelles appliquée aux cancers différenciés de la thyroïde.

RECOMMANDATION 16 :

La technique du ganglion sentinelle est faisable dans la prise en charge ganglionnaire des cancers différenciés de la thyroïde (Grade A).

RECOMMANDATION 17 :

Cette technique doit comprendre une injection intra-thyroïdienne de radio colloïde, une adénectomie du ganglion sentinelle et une analyse définitive selon un protocole anatomopathologique utilisant des coupes sériées et un immunomarquage. Grade A

RECOMMANDATION 18 :

La technique du GS ne doit pas être réalisée sur un patient cN+. Grade A

RECOMMANDATION 19 :

Le stade ganglionnaire pGS obtenu par technique du GS, est plus précis que le stade ganglionnaire clinique, cN. Grade B

RECOMMANDATION 20:

Aucune donnée n'étant disponible sur l'impact thérapeutique de cette technique, il est recommandé de réaliser cette technique dans le cadre d'études cliniques formalisées. Grade C

3.5. Quel est l'impact de la chirurgie ganglionnaire centrale et latérale sur la récurrence, la survie, le traitement complémentaire et la surveillance, en cas de cN0 et cN+?

L'évidement, en permettant d'établir le stade pathologique pN, va changer le statut du patient et conduire à un ajustement de la stratégie thérapeutique, notamment, pour le traitement par iode radioactif pour 30% des patients (Bonnet, J Clin Endocrinol Metab-2009) (niveau de preuve 4).

3.5.1. Intérêts et indications de l'évidement central

3.5.1.1. Circonstance de cou cN+ :

L'évidement central de nécessité avec adénopathie repérée cliniquement ou par le bilan d'imagerie est indiscutable, quand on connaît le caractère péjoratif prouvé, de l'atteinte ganglionnaire (Ito, World J Surg-2006) (niveau de preuve 4). Cet évidement réduit le taux des récurrences ganglionnaires, souvent situées dans le compartiment central (Ito, World J Surg-2011)(Grant, World J Surg-2010) (niveau de preuve 4)

RECOMMANDATION 21 :

L'évidement central bilatéral est indiqué en cas d'adénopathies cliniques cN+ et ce, quel que soit le site de l'adénopathie. Il correspond alors à l'évidement dit « de nécessité». Il est au mieux réalisé dans le même temps que la thyroïdectomie totale.

Grade A

3.5.1.1. Circonstance de cou cN0 :

L'évidement de principe a été discuté mais semble admis dans les consensus récents, en particulier celui de l'ATA, qui y trouve les avantages suivants : prévention des récurrences locorégionales, amélioration de la survie, diminution de la morbidité d'une réintervention, facilitation du traitement ultérieur, ainsi que de la surveillance (Tisell, World J Surg-1996) (niveau de preuve 4) (Ito, J Thyroid Res-2010) (niveau de preuve 4).

Pour certains, l'évidement de principe n'entraînerait pas de modification du pronostic et de la survie, (Sato, J Surg Oncol-1998) (Shaha, Ann Surg Oncol-1996) (niveau de preuve 4).

Pour d'autres, il améliore le pronostic en diminuant les récurrences locorégionales, avec seulement 5% de récurrences locorégionales pour Grant *et coll.* (Grant, World J Surg-2010) (niveau de preuve 4).

L'envahissement médiastinal (secteur VII) est habituellement d'origine lymphatique, provenant des ganglions prétrachéaux, latérotrachéaux et du compartiment latéral. (cf Chapitre VI.1.d)

RECOMMANDATION 22 :

L'évidement central de principe uni ou bilatéral est fortement recommandé en cas de tumeur T3 ou T4cN0. Grade B

RECOMMANDATION 23 :

En cas de découverte d'un cancer à l'examen histologique définitif (cN0), s'il est décidé une totalisation de thyroïdectomie, il n'y a pas de recommandation sur la réalisation d'un évidement latéro-trachéal ipsilatéral, compte tenu de l'augmentation du risque potentiel vis-à-vis du nerf laryngé inférieur et des glandes parathyroïdes et compte tenu de l'absence de preuve suffisante du bénéfice sur le contrôle initial.

Accord professionnel

3.5.2. Intérêts et indications de l'évidement latéral :

3.5.2.1. Circonstance de cou cN+ :

En cas d'atteinte centrale clinique cN1a sans signe d'atteinte latérale, un évidement latéral du côté de la lésion est fortement recommandé par certains auteurs car il diminue le risque de récurrence ganglionnaire, même dans les tumeurs à faible risque (Ito, Surg Today-2011) (niveau de preuve 3) (Roh, Ann Surg Oncol-2008) (niveau de preuve 4).

La recherche de critères d'agressivité de la tumeur tels le stade T3, T4, la rupture capsulaire, l'âge de plus de 55 ans et la présence d'un variant agressif renforce le risque d'atteinte du secteur latéral (Ito, World J Surg-2008) (niveau de preuve 4). Le nombre de ganglions atteints dans le compartiment central est corrélé au risque d'atteinte du compartiment latéral

(Machens, Surgery-2009) (niveau de preuve 4). Le rapport entre le nombre d'adénopathies et le nombre de ganglion prélevé est également corrélé au risque d'atteinte latérale du cou (Takada, World J Surg-2011) (niveau de preuve 3).

RECOMMANDATION 24 :

En cas d'envahissement ganglionnaire au niveau du compartiment central (cN1a), sans signe clinique d'atteinte du compartiment latéral, la fréquence de l'association d'une atteinte du compartiment latéral étant très élevée, il est recommandé de réaliser un évidement latéral de principe, homolatéral à la tumeur thyroïdienne. Grade B

Pour l'ensemble des auteurs, l'évidement latéral est recommandé en cas d'atteinte ganglionnaire prouvée N1b (Goropoulos, World J Surg-2004; Kupferman, Laryngoscope-2004; Kupferman, Arch Otolaryngol Head Neck Surg-2004) (niveau de preuve 4).

RECOMMANDATION 25 :

Un évidement latéral complet est indiqué en cas de preuve cyto ou histologique d'atteinte d'un ganglion de ce compartiment. Grade B

Dans les cancers cN1b (compartiment latéral), le risque de récurrence latérale après évidement est élevé pour les tumeurs pT4, une adénopathie > 3 cm et un âge > 55 ans. Le risque de récurrence ganglionnaire controlatérale pour les tumeurs pT4 est élevé si l'évidement a été uniquement unilatéral comme rapporté sur une série de 744 CDT cN1b (Ito, World J Surg-2011) (niveau de preuve 4).

RECOMMANDATION 26 :

Un évidement de principe du compartiment latéral controlatéral à la tumeur thyroïdienne est indiqué en cas de tumeur pT4 et en cas d'adénopathie ipsilatérale > 3cm. Grade C

3.5.2.2. Circonstance de cou cN0 :

En l'absence de signe d'atteinte ganglionnaire, centrale ou latérale, le taux d'invasion des ganglions latéraux est estimé à 20% (Patron, BMC Cancer-2011) (niveau de preuve 4) et peut s'élever à près de 50% en cas de tumeur localement invasive et de variant agressif (Cranshaw, Surg Oncol-2008) (niveau de preuve 4).

RECOMMANDATION 27 :

En fonction des équipes et des écoles, un traitement chirurgical des secteurs latéraux en situation cN0 peut être réalisé ou non. Accord professionnel

RECOMMANDATION 28 :

En cas de tumeur localement agressive ou de variant agressif cN0, il est recommandé de réaliser un évidement latéral de principe ipsilatéral à la tumeur. Grade C

3.6. Quelle est la iatrogénie en cas de cou cN0 et cN+ : Morbi-mortalité des évidements ganglionnaires.

La morbidité de l'évidement ganglionnaire des carcinomes différenciés de la thyroïde est fréquemment abordée dans la littérature et représente un argument qui plaide contre la réalisation d'un évidement, surtout en situation cN0. Il convient de distinguer les complications de l'évidement central des celles de l'évidement latéral (Henry,, 1998) (niveau de preuve de preuve 4).

Peu d'articles concernent spécifiquement les complications des évidements latéraux des carcinomes différenciés de la thyroïde. Les complications des évidements du secteur central sont par contre abordées beaucoup plus fréquemment (Shen, 2010) (niveau de preuve de preuve 4). Une des difficultés est de différencier la responsabilité d'une complication entre le geste de thyroïdectomie et le geste ganglionnaire du secteur central. Certaines études comparent néanmoins la morbidité de la thyroïdectomie et celle de la thyroïdectomie associée à un évidement.

3.6.1. Mortalité post opératoire

La mortalité post opératoire est devenue exceptionnelle évaluée entre 0 et 0,4%. (Filho and Kowalski, 2004) (niveau de preuve 4) (Pederson, 1984) (niveau de preuve 4). Hundahl *et coll.*, sur 5583 cancers thyroïdiens, retrouvent 15 décès, soit 0,3% des cas. La mortalité péri-opératoire est indépendante du geste réalisé. (Hundahl, 2000) (niveau de preuve 4).

3.6.2. Morbidité globale

La morbidité post opératoire des gestes ganglionnaires dans le cadre d'un CDT est largement décrite dans la littérature. On note une certaine disparité des chiffres en fonction du type de geste réalisé (évidement réglé ou picking ganglionnaire, geste uni ou bilatéral), en fonction de la phase du traitement (première intention ou reprise) mais aussi en fonction de l'expérience des opérateurs (nombre de cancers opérés).

Les principales complications sont l'hypoparathyroïdie et la paralysie du nerf laryngé inférieur de l'ordre de 5% et 1% respectivement, de façon définitive. Les plaies de l'axe vasculaire, ainsi que les lésions œsophagiennes ou trachéales sont exceptionnelles et le fait de dissections difficiles sur cancers invasifs.

3.6.3. Morbidité spécifique de l'évidement central

3.6.3.1. Hypoparathyroïdie

L'hypoparathyroïdie post opératoire est la principale complication de la prise en charge chirurgicale initiale des carcinomes thyroïdiens. Elle est considérée comme transitoire pendant un an et définitive au delà. Cette complication est à l'origine d'une contrainte liée à la prise quotidienne d'un traitement médical vitamino-calcique ; ce traitement et sa surveillance sont responsables d'un surcoût important. Néanmoins, aucune publication n'est consacrée à ce sujet.

Le taux d'hypoparathyroïdie est variable suivant les publications avec des taux d'atteintes parfois très importants de l'ordre de 57% en cas de thyroïdectomie associée à un évidement contre 19% d'hypoparathyroïdie lors d'une thyroïdectomie seule (Filho and Kowalski, 2004) (niveau de preuve 4). Les données comparatives chiffrées sont données aux tableaux 2 et 3.

TT sans évidement	TT avec évidement	Valeur de p	Auteur
10%	31%	0.001	Roh, 2007
13%	27%	0.003	Palestini, 2008
8%	18%	0.02	Sywak, 2006
8%	14%	-	Henry, 1998

Tableau 2 . Taux d'hypoparathyroïdie transitoire (TT : thyroïdectomie totale)

TT sans évidement	TT avec évidement	Valeur de p	Auteur
0%	5%	0.06	Roh, 2007
2.7%	0%	0.20	Palestini, 2008
0.5%	1.8%	0.27	Sywak, 2006
0%	4%		Henry, 1998

Tableau 3. Taux d'hypoparathyroïdie définitive

Pour le même auteur il n'y a pas de différence significative entre les deux groupes en matière d'hypoparathyroïdie définitive. Une étude comparative intéressante révèle qu'un taux plus important de complications parathyroïdiennes survient lorsque l'étendue de la chirurgie est plus importante. Ainsi le taux d'atteinte en cas d'évidement récurrentiel bilatéral associé à la thyroïdectomie est supérieur au taux d'atteinte en cas de évidement unilatéral associé à la thyroïdectomie, lui même supérieur au taux d'atteinte en cas de geste thyroïdien partiel associé à un évidement unilatéral : 53,6%, 44,4% et 6,6% d'hypoparathyroïdie transitoire et 1%, 0,6% et 0% respectivement (Yong Sang Lee, 2010)(niveau de preuve 3). Néanmoins, ces différents gestes s'adressent à des pathologies de stades différents, ce qui biaise la comparaison entre eux.

Le taux d'hypocalcémie augmente si l'évidement est réalisé chez un sujet jeune (moins de 18 ans) et lorsque l'évidement est réalisé de façon bilatérale. (Filho and Kowalski, 2004) (niveau de preuve 4) (Palestini, 2008) (niveau de preuve 4). Le taux d'hypoparathyroïdie est

également retrouvé de façon plus fréquente lors de reprises chirurgicales avec pour certaines équipes jusqu'à 46% d'hypoparathyroïdie transitoire et 5% d'hypoparathyroïdie définitive (Roh, 2011)(niveau de preuve4).Par contre, il ne semble pas y a avoir de différence significative entre le taux de complication définitive pour une chirurgie réalisée en première intention ou au décours d'une reprise pour d'autres auteurs (Alvarado, 2009) (niveau de preuve4). Le repérage systématique des parathyroïdes est un temps essentiel à leur conservation avant la réalisation d'un évidement récurrentiel. Une parathyroïde reséquée ou ischémique doit être réimplantée après fragmentation dans un muscle cervical. Sa position doit être notée dans le compte rendu opératoire au cas où une hyperparathyroïdie venait à être diagnostiquée secondairement.

RECOMMANDATION 29 :

Durant un évidement central il est recommandé pour diminuer le risque d'hypoparathyroïdie, d'effectuer des hémostases hypersélectives après avoir individualisé les parathyroïdes. Grade C

RECOMMANDATION 30:

Si au cours d'un évidement ganglionnaire central, une glande parathyroïde a été réséquée, il est recommandé de la réimplanter en étant certain qu'il ne s'agit pas d'un ganglion métastatique. Un examen extemporané peut être utile en cas de doute sur la nature du tissu. Grade C

3.6.3.2. Paralysie du nerf laryngé inférieur

La paralysie du nerf laryngé inférieur est évaluée dans la littérature entre 0,5 et 5% des cas. Elle est considérée comme transitoire lorsque la durée de la paralysie est inférieure à un an. (Henry, 1998)(niveau de preuve 4)(Lee, 2010) (niveau de preuve 4).

La paralysie laryngée définitive est retrouvée dans la littérature entre 0,2% et 2,8% des cas.

(Filho and Kowalski, 2004)(niveau de preuve 4), (Herranz-Gonzalez, 1991) (niveau de preuve4).

Les données chiffrées comparatives sont données aux tableaux 4 et 5.

TT sans évidence	TT avec évidence	Valeur de p	Auteur
4.1%	7.3%	0.39	Roh, 2007
1.3%	5.4%	0.06	Palestini, 2008
1.0%	1.8%	0.62	Sywak, 2006
6%	4%		Henry, 1998

Tableau 4 : Taux de paralysie récurrentielle transitoire

TT sans évidence	TT avec évidence	Valeur de p	Auteur
2.7%	3.6%	0.75	Roh, 2007
1.3%	0%	0.34	Palestini, 2008
1.0%	0%	0.45	Sywak, 2006
0%	0%		Henry, 1998

Tableau 5 : Taux de paralysie récurrentielle définitive

L'imputabilité du traumatisme du nerf laryngé inférieur au geste thyroïdien ou au geste ganglionnaire est difficile à préciser. Le traumatisme pouvant résulter d'une dissection difficile d'une tumeur adhérente ou lors de la dissection d'un amas ganglionnaire en arrière du nerf laryngé inférieur. Peu d'études comparent le taux de paralysie lié au geste thyroïdien à celui lié au geste ganglionnaire. Il est noté une augmentation du taux d'atteinte récurrentielle en cas de geste ganglionnaire. Hundal *et coll.* retrouvent ainsi un taux global de 1,3% de paralysie récurrentielle définitive, 0,7% en cas de thyroïdectomie seule, et 2,7% si un évidence est associé à la thyroïdectomie (Hundahl, 2000) (niveau de preuve 3).

Certains facteurs influencent le taux de paralysie laryngée :

- Utilisation du neuromonitoring :

Pour certains, il ne semble pas y avoir de différence significative de paralysie laryngée entre les patients dont la motricité laryngée est monitorée par rapport à ceux qui ne le sont pas.

En revanche le monitoring per opératoire réduit le taux de paralysie bilatérale et de fait, le risque de trachéotomie car il dicte l'arrêt du geste lorsqu'une paralysie laryngée d'un côté est suspectée. Il s'agit d'une aide précieuse en cas de geste thyroïdien et ganglionnaire bilatéral.

Son utilisation est fortement conseillée lorsqu'un geste de thyroïdectomie avec évidement bilatéral est prévu (Hemmerling, 2001)(Randolph, 2011)(Dralle, 2008)(niveau de preuve4).

RECOMMANDATION 31:

L'utilisation du neuromonitoring est recommandée en cas de geste chirurgical extensif bilatéral prévu et/ou lorsqu'il existe une paralysie unilatérale en préopératoire. Grade C

- Etendue de la chirurgie :

Le taux de paralysie récurrentielle croit avec l'importance de la dissection de la région latérotachéale. Ainsi pour *Lee et coll.*, le taux d'atteinte en cas d'évidement récurrentiel bilatéral associé à la thyroïdectomie est supérieur au taux d'atteinte en cas d'évidement unilatéral associé à la thyroïdectomie, lui même supérieur au taux d'atteinte en cas de geste thyroïdien partiel associé à un évidement, 3,1%, 1,2% et 0,5% respectivement (Yong Sang Lee, 2010)(niveau de preuve 3).

- Chirurgie de la loge thyroïdienne préalablement opérée : voir chapitre correspondant
- Expérience de l'équipe chirurgicale :

L'évidement du compartiment central est un acte chirurgical minutieux qui requiert une bonne expertise de la technique (Cooper, Thyroid 2009)(accord professionnel).

Pour certains auteurs, l'expérience chirurgicale permet de diminuer la morbidité du geste (Clark, 1982) (Demidchik, 2006) (niveau de preuve4).

3.6.4. Morbidité spécifique des évidements latéraux

Il y a peu de publications, dans la littérature, qui concernent les complications spécifiques des évidements latéraux réalisés pour carcinomes différenciés de la thyroïde. De nombreux articles font état des complications des évidements cervicaux latéraux pour les carcinomes épidermoïdes des voies aérodigestives supérieures. Ces complications sont similaires mais les

incisions de ces évidements peuvent différer, de même que les caractéristiques d'agressivité des adénopathies par rapport aux éléments vasculo-nerveux et musculaires du cou.

Les complications spécifiques de l'évidement latéral sont :

- Les complications nerveuses :

La paralysie du nerf spinal (XI) est retrouvée dans un nombre très faible de cas environ 1,68% (Kraus and al, 1996)(niveau de preuve 4). En revanche, l'épaule douloureuse souvent associée à une impotence fonctionnelle pouvant être très invalidante, est retrouvée plus fréquemment jusqu'à 30 à 77%. (Dedivitis, 2011)(niveau de preuve 4). Seuls 23% des patients qui ont subi un évidement de l'aire IIb n'ont aucun trouble de la mobilité de l'épaule (Dedivitis, 2011) (niveau de preuve 4). Une attention particulière doit être apportée au repérage du nerf XI et des racines du plexus cervical pour les épargner de tout traumatisme et éviter les douleurs scapulaires de déafférentation. Un monitoring nerveux des muscle trapèze et sterno-cleïdo-mastoïdien est possible (Witt and Rejto, 2007), (Midwinter and Willatt, 2002) (niveau de preuve 4). L'atteinte du rameau marginal du nerf facial n'est retrouvée, en cas d'évidement sous maxillaire, que dans 0 à 7% des cas. L'évidement de la loge sous maxillaire est rarement réalisé en cas de carcinome différencié de la thyroïde. Le taux de paralysie est faible, cependant un nombre important de patients retrouvent une modification de leur sourire en cas d'évidement sous maxillaire. Ceci peut être lié au traumatisme du rameau marginal du nerf facial, à la section du muscle *platysma coli* et à son innervation motrice (*ramus coli*)(Batstone and al, 2009) (niveau de preuve 4).

Les traumatismes du plexus brachial et du nerf hypoglosse (XII) sont exceptionnellement retrouvés dans 0,56% des cas. Les traumatismes du nerf phrénique et du nerf sympathique cervical sont également exceptionnels (0,2%-0,42%) <0.5% (Yong Sang Lee, 2010)(niveau de preuve 4).

- Le traumatisme des vaisseaux collecteurs lymphatiques :

La lymphorrhée par plaie du canal thoracique ou de la grande veine lymphatique est retrouvée dans 1 à 2% des cas. La lésion est favorisée par la présence d'adénopathies basses situées sous le muscle omo-hyoidien et par la reprise chirurgicale des évidements centraux et latéraux bilatéraux (Lorenz, 2010) (niveau de preuve 4). Une fistule lymphatique est diagnostiquée dans la majorité des cas au décours de la chirurgie (75%). (Lee and al, 2010)

(niveau de preuve 4). L'atteinte est plus fréquente du côté gauche (75-92% des cas de lymphorrhée).

RECOMMANDATION 32:

Tout patient devant bénéficier d'un évidement ganglionnaire doit être prévenu des complications potentielles des évidements. Il est recommandé de dissocier les complications de l'évidement central de celle de l'évidement latéral. Grade B

3.7. Quels sont les principes et la place de l'évidement étendu au secteur VII ? Chirurgie extensive ganglionnaire.

L'étendue de l'évidement ganglionnaire dans les CDT est au centre d'un débat mettant en balance le caractère carcinologique complet de la résection chirurgicale et la morbidité du geste opératoire pour des cancers réputés de bon pronostic. La particularité du secteur VII est une situation thoracique médiastinale supérieure d'accessibilité réduite par voie cervicale conventionnelle. Selon la classification de l'AJCC (Greene, New York, NY [u.a.] : Springer-2002) (niveau de preuve 4), la présence d'adénopathie médiastinale supérieure (N1b) classe la tumeur au stade IVA pour les patients de 45 ans et plus. On ne peut justifier la réalisation d'une chirurgie extensive ganglionnaire concernant la loge VII qu'à la condition d'un gain en contrôle local, en survie à long terme ou en qualité de vie.

3.7.1. Définition de la loge VII.

La description originale des régions cervicales par les chirurgiens du *Memorial Hospital* de New York définit sept régions. Le niveau VII, seul niveau extra cervical, est variablement défini et reconnu selon les comités scientifiques :

- La « **Head and Neck Surgery Dissection Classification** » adoptée par l'**American Academy of Otolaryngology** n'inclus pas dans le médiastin supérieur le tissu celluloganglionnaire situé au dessous du tronc veineux innominé gauche. Cependant cette classification n'est pas spécifique aux CDT et pour certains auteurs, la région située entre le manubrium sternal et le tronc veineux innominé gauche peut être appelé VI inférieur (Robbins, Arch Otolaryngol Head Neck Surg-2002) (niveau de preuve 4).

- La « **Thyroid Surgery Classification** » adoptée par la société japonaise de chirurgie ORL ne prend également pas en compte la partie inférieure du médiastin supérieur (Qubain, Surgery-2002) (niveau de preuve 4)
- La « **classification UICC** » ne tient pas compte des ganglions médiastinaux supérieurs (Sobin, Cancer-1999) (niveau de preuve 4)
- La « **Compartment Classification** » identifie la région médiastinale supérieure et la divise en deux parties selon une frontière vasculaire. (Dralle, Surg Today-1994) (niveau de preuve 4)

Selon la classification compartimentale, et si l'on se réfère au *Consensus Statement on the Classification and Terminology of Neck Dissection* (Robbins, Arch Otolaryngol Head Neck Surg-2008) (niveau de preuve 4), on considère que le "niveau VII" correspond aux ganglions du médiastin supérieur. Sa limite supérieure est consensuelle ; elle est définie par la projection trachéale du manubrium sternal, c'est la frontière avec le niveau supérieur correspondant au niveau VI.

Cliniquement ce groupe VII correspond à l'extension inférieure intrathoracique des chaînes lymphatiques paratrachéales cervicales. Les limites inférieures et latérales sont variablement décrites et la réalisation d'un évidement réglé et standardisé de la loge VII nécessite de les préciser (figure 3).

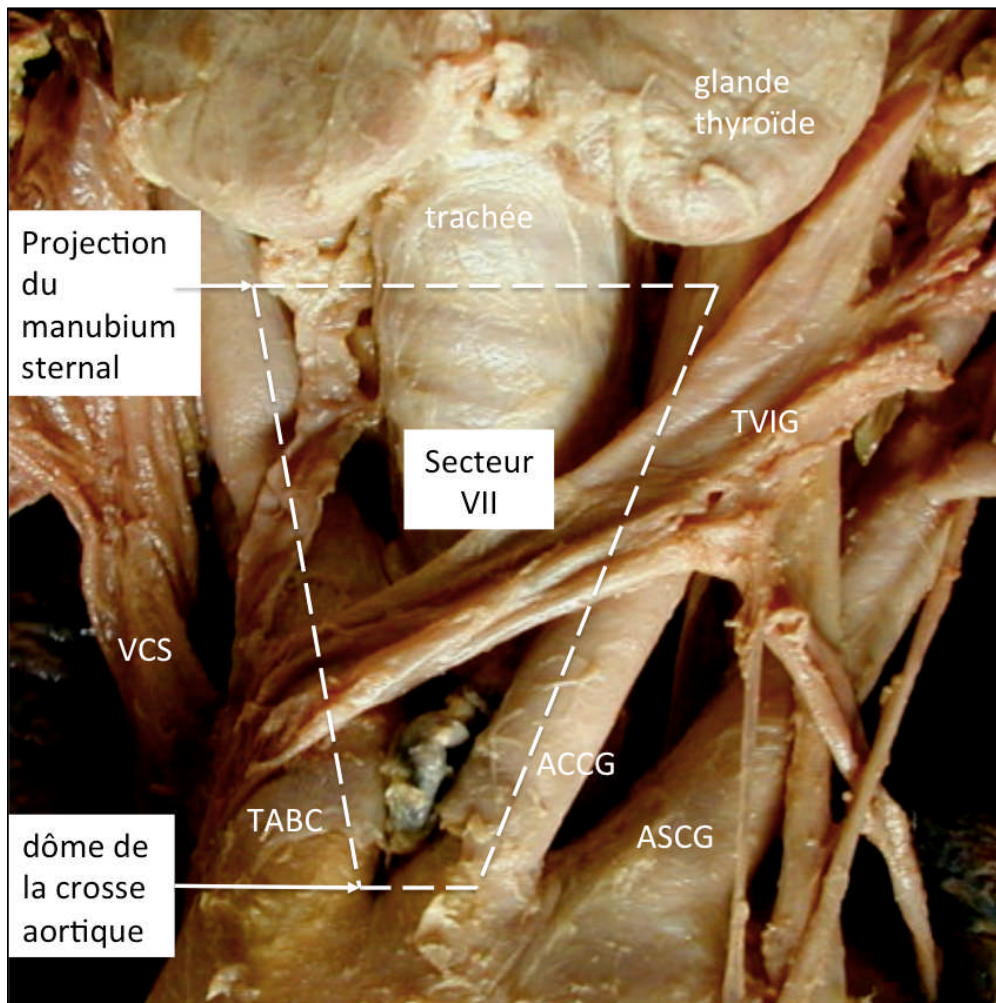


Figure 3 : Pièce anatomique de la jonction cervico-médiastinale limitée en haut par le corps thyroïde et en bas par la crosse aortique. VCS : Veine Cave Supérieure; TABC :Tronc Artériel Brachio Céphalique; ACCG : Artère Carotide Commune Gauche; ASCG : Artère Sub Clavière Gauche; TVBCG: Tronc Veineux Innominé Gauche(dissection Dr Berthet).

L'anatomie chirurgicale des lymphatiques médiastinaux selon Thomas W. Shields définit les lymphatiques du compartiment antérieur, viscéral et paravertébral. Selon une logique anatomique de drainage, la région VII correspond aux ganglions médiastinaux supérieurs du compartiment viscéral et au sous-groupe pré vasculaire du compartiment antérieur. Le terme "ganglions médiastinaux antéro-supérieurs" pour qualifier la région VII est donc impropre. Se référant à la classification de l'AJC, il s'agit des chaînes ganglionnaires médiastinales hautes (chaîne 1), paratrachéale supérieure (chaîne 2), pré et rétro trachéale haute (chaîne 3) et des chaînes médiastinales antérieures pré et paravasculaires (chaîne 6).

Partant de l'axe trachéal, les limites anatomiques latérales de la région sont donc à droite, le bord médial du tronc artériel brachio céphalique (TABC) et de l'origine de la carotide primitive droite et à gauche, le bord médial de la carotide primitive gauche (CPG). La limite inférieure correspond au pied du TABC, au dôme aortique et à sa projection trachéale.

Le tronc veineux innominé gauche rapporté par certains auteurs comme étant la limite inférieure de la région VII (Choi, J Korean Surg Soc-2011) (niveau de preuve 4)n'a pas de correspondance anatomique lymphatique il est en revanche la limite inférieure raisonnable d'accessibilité médiastinale par voie cervicale en vision directe.

RECOMMANDATION 33 :

La nomenclature « région VII » est délimitée en haut par la projection trachéale du manubrium sternal, latéralement par le Tronc Artériel Brachio Céphalique (TABC) et la Carotide Commune Gauche et en bas par la projection trachéale du dôme aortique et de l'origine du TABC. Grade A

3.7.2. Incidence des métastases médiastinales supérieures.

La présence de métastases ganglionnaires médiastinales est constatée chez 4,6 à 48,1 % des patients atteints de CDT (Sugenoya, Surgery-1993) (niveau de preuve 4). Cette incidence varie essentiellement selon les modalités d'exploration chirurgicale du médiastin pratiquées par les équipes, selon l'histologie et le T.

La fréquence des métastases ganglionnaires de la région VII est majorée avec:

- La taille, l'extension à l'axe laryngo-trachéal (T4) et le degré de différenciation de la tumeur primitive sont des facteurs de risque d'adénopathie médiastinale (Ducic, Am J Otolaryngol-2009) (niveau de preuve 4), (Giles Senyurek, Surgery-2009) (niveau de preuve 4)
- L'existence de métastases ganglionnaires cervicales cliniques (cN1) et l'existence de métastases ganglionnaires microscopiques ou macroscopiques dans la région VI est un facteur de risque d'atteinte ganglionnaire de l'aire VII (Shaha, Surgery-2009) (niveau de preuve 4).

On note que l'existence de métastases ganglionnaires cliniques (cN1) dans les compartiments latéraux est associée à un taux de métastases centrales de 90% (Roh, Ann Surg Oncol-2008) (niveau de preuve 4). Lorsqu'un évidement systématique latéral et central est réalisé, on constate que les deux régions (centrale et latérale) sont de statut identique dans près de 75% des cas (Ito, World J Surg-2006) (niveau de preuve 4).

RECOMMANDATION 34 :

Concernant l'existence éventuelle de métastases ganglionnaires de la région VII, l'identification d'un groupe à risque est essentielle. La présence d'un CDT localement avancé (taille > 2 cm avec envahissement extra thyroïdien = T3-T4), la présence de métastases ganglionnaires cervicales cliniques uni ou bilatérales, ou l'existence de métastases ganglionnaires de la région VI doivent faire suspecter la présence de métastases ganglionnaires médiastinales. Grade B

3.7.3. L'évaluation préopératoire du médiastin supérieur

Les métastases ganglionnaires médiastinales supérieures sont généralement asymptomatiques, indécélables cliniquement (sauf en cas de "*bulky*" métastases). De plus le médiastin supérieur est une zone non évaluable par l'échographie. L'identification des adénopathies en préopératoire nécessite la réalisation d'un examen tomodensitométrique cervico-thoracique injecté. Il permettra l'identification d'adénomégalies, d'en préciser les rapports aux structures vasculaires et à la loge viscérale. Le diamètre à partir duquel une adénomégalie médiastinale doit être considérée comme suspecte d'envahissement par un CDT n'est pas précisé dans la littérature. L'intérêt d'un examen tomodensitométrique en coupe millimétrique est donc à discuter. Si l'on ne dispose pas du délai nécessaire, la surcharge en iode après injection du produit de contraste peut interférer avec l'IRAthérapie.

Cf. RECOMMANDATION 4

3.7.4. L'abord chirurgical de la région VII : limites et complications du geste.

Le médiastin supérieur peut être abordé de manière chirurgicale conventionnelle ou par méthode vidéothoroscopique.

3.7.4.1. Chirurgie conventionnelle

Pour de nombreux auteurs, l'évidement de la loge VII se pratique par la simple extension caudale de la lymphadénectomie cervicale centrale sans modification de la voie d'abord initiale par cervicotomie. Par cette voie, en rétractant légèrement le manubrium, on peut accéder sous contrôle de la vue aux premiers centimètres de trachée thoracique et au médiastin supérieur jusqu'au bord supérieur du tronc veineux innominé. Au-delà, la progression est aveugle et dangereuse. Un toucher médiastinal (systématiquement pratiqué dans le plan avasculaire prétrachéal au premier temps d'une médiastinoscopie cervicale axiale) peut permettre l'identification au doigt des adénopathies indurées jusqu'au niveau pré carinaire. Sans élargissement de la voie d'abord, on peut augmenter la visibilité dans les zones pré et para trachéales jusqu'à la région pré carinaire par l'introduction d'un médiastinoscope ou vidéo-médiastinoscope. Cet artifice ne permettra cependant pas une exérèse complète et réglée de l'ensemble du tissu cellulo ganglionnaire du secteur VII.

L'accès complet et sécurisé à la zone VII chez un patient en décubitus dorsal requiert une manubriotomie étendue jusqu'au troisième espace intercostal. Celle-ci se pratique après avoir réalisé une extension verticale de l'abord cutané depuis la cervicotomie. Un écartement satisfaisant des berges osseuses au moyen d'un écarteur de type Tuffier est obtenu après avoir réalisé un refend sternal transversal. Par cette voie, on pratiquera sous contrôle de la vue l'exérèse « En-bloc » de l'ensemble du tissu cellulo ganglionnaire de la loge thymique (région prévasculaire, d'une plèvre médiastinale à l'autre), de l'espace intervasculaire (du dôme aortique aux carotides), de l'espace péritrachéal (de la carène à la trachée cervicale) après avoir disséqué et contrôlé le tronc veineux innominé gauche et le TABC. La fermeture est assurée par approximation des berges sternales au moyen de fils d'acier ou de cordelette de PDS. On reproche à cette voie d'abord son caractère disgracieux et l'absence d'accès aux régions latérales juxta sous clavières (hors de la région VII par définition). Les complications propres à la manubriotomie (ou sternotomie partielle) sont rares.

3.7.4.2. La chirurgie vidéo thoroscopique (VATS)

Elle est décrite par certains auteurs dans les indications d'évidement ganglionnaire du secteur VII. Elle exige la modification de la position opératoire (décubitus latéral). Par VATS droite, on a accès à la région pré-vasculaire (loge 6), à la région pré et paratrachéale (loge 2R, 4R). Les régions pré et para trachéales basses (4L) sont inaccessibles par VATS gauche. Par ailleurs cette voie d'abord impose un drainage thoracique.

3.7.4.3. Complications de l'évidement ganglionnaire de la loge VII

Une morbidité récurrentielle et parathyroïdienne majorée est décrite en cas d'évidement ganglionnaire médiastinal ainsi qu'un risque accru de lymphorée. (SHAHA ann surg oncol 2008)(niveau de preuve 4)

En cas d'évidement des secteurs VI et VII sont rapportés :

- 1 à 2% de lésions récurrentielles (Sywak, Surgery-2006) (niveau de preuve 4), (Henry, Langenbecks Arch Surg-1998) (niveau de preuve 4), (Palestini, Langenbecks Arch Surg-2008) (niveau de preuve 4), (Kim, Arch Otolaryngol Head Neck Surg-2004) (niveau de preuve 4), (Moley, J Natl Compr Canc Netw-2010) (niveau de preuve 4).
- Ce risque de lésions neurologiques est augmenté en cas de « redo-surgery » (reprise chirurgicale après thyroïdectomie préalable ou dissection de la zone VI) atteignant 1 à 12% (Kim, Arch Otolaryngol Head Neck Surg-2004) (niveau de preuve 4), (Moley, J Natl Compr Canc Netw-2010) (niveau de preuve 4), (Uruno, Surg Today-2004) (niveau de preuve 4). Cet argument est utilisé pour contre indiquer la résection isolée des ganglions cliniquement pathologiques en per opératoire selon une technique de picking car cette technique "viole" les compartiments ganglionnaires sans permettre de pratiquer un staging fiable (Cooper, Thyroid-2009) (niveau de preuve 4).
- 14 à 40% d'hypoparathyroïdisme temporaire sont notés en cas d'évidement ganglionnaire des secteurs VI et VII. IL n'y a pas d'arguments dans la littérature pour un risque accru d'hypoparathyroïdisme définitif.

RECOMMANDATION 35 :

L'évidement cellulo-ganglionnaire complet de la région VII (prévasculaire et péricrânien), n'est pas réalisable par une simple extension caudale de la lymphadénectomie cervicale centrale, utilisant la cervicotomie transverse.

L'évidement ganglionnaire optimal (En-bloc) et exhaustif (au-delà du tronc veineux innominé gauche) de la région VII requiert une manubriectomie étendue au troisième espace inter-costal et l'on recommande une approche multidisciplinaire de cette région. Grade A

RECOMMANDATION 36 :

L'intérêt du couplage d'une vidéo-médiastinoscopie est à évaluer en cas de tentative d'évidement médiastinal par cervicotomie. Accord professionnel

3.7.5. Indications de l'évidement du secteur VII

La lymphadénectomie dans les CDT est pratiquée en premier et avant tout dans une intention curative. Elle a aussi un rôle palliatif afin de prévenir l'invasion future et éventuelle des structures voisines tels les nerfs récurrents ou l'axe aéro-digestif (Machens, Surgery-2001) (niveau de preuve 4). L'impact des métastases ganglionnaires dans la survie globale des CDT étant faible, la controverse persiste sur l'indication de l'évidement ganglionnaire prophylactique et sur l'étendue de celui-ci, particulièrement dans la région VII dont l'accès est difficile et requiert une agression chirurgicale supplémentaire si l'on veut être exhaustif.

- **L'évidement de nécessité :**

L'intérêt de l'évidement ganglionnaire médiastinal en cas de mise en évidence d'un envahissement sur les examens préopératoires est clairement établi. (Cooper, thyroid 2009) (niveau de preuve 4). L'évidement doit être monobloc. L'objectif primaire évident est le contrôle loco régional de la maladie et la diminution du risque de récurrence (Machens, Surgery-2001) (niveau de preuve 4), (Ito, World J Surg-2006) (niveau de preuve 4), (Low, Ann Surg Oncol-2008) (niveau de preuve 4). Lorsque l'évidement ganglionnaire est effectué face à des lésions cliniquement identifiables, le

gain en terme de survie est identifié (Gemsenjager, J Am Coll Surg-2003) (niveau de preuve 4). Chez les patients métastatiques et ayant un envahissement tumoro ganglionnaire étendu cervico médiastinal la question de l'intérêt d'un debulking péritrachéal et médiastinal est posée à titre palliatif et afin de prévenir les complications locales.

L'un des problèmes essentiel de l'évidement thérapeutique à l'étage médiastinal est la difficulté d'établir un diagnostic préopératoire d'envahissement médiastinal.

- L'évidement de principe :

Le principe de l'excision complète de l'ensemble des tissus cellulo-ganglionnaires des régions VI et VII en l'absence de signe paraclinique ou clinique préopératoire d'envahissement n'est pas consensuel. Les études rétrospectives comparant thyroïdectomie totale seule vs thyroïdectomie et évidement et les méta-analyses rapportent des résultats équivoques. On constate 30% d'upgrading dans le stade de la maladie en cas d'évidement systématique des loges VI et VII chez les patients de plus de 44 ans. (Moley, Langenbecks Arch Surg-1999) (niveau de preuve 4), (Bonnet, J Clin Endocrinol Metab-2009) (niveau de preuve 4).

Aucun bénéfice évident sur la survie n'a été montré en cas d'évidement ganglionnaire de principe des régions VI et VII en dehors d'une étude prospective de faible niveau de preuve (Tisell, World J Surg-1996) (niveau de preuve 4).

Entre l'évidement de nécessité et l'évidement de principe, Saha *et coll.* recommandent l'évidement cervical modifié emportant l'ensemble des ganglions des niveaux II, III, IV, V en présence d'un CDT. Il spécifie que l'évidement paratrachéal impose la dissection des niveaux VI et VII en cas de lésions cliniquement apparentes. La difficulté d'évaluation clinique du niveau VII est contournée par la réalisation de cet évidement de manière systématique quand le niveau VI est atteint. Il n'y a cependant pas de consensus définitif sur l'intérêt d'un évidement médiastinal selon les données de l'exploration per opératoire (examen extemporané de l'évidement central et de l'évidement latéral).

RECOMMANDATION 37 :

A. A l'étage médiastinal, l'évidement de principe n'est pas indiqué en l'absence d'adénopathie suspecte aux examens préopératoires, notamment en raison de l'absence de modification de la survie globale dans ces cas. Grade B

B. En cas de facteurs de risques (sus décrits), on préconise une tomodensitométrie injectée systématique. Si l'on se réfère aux critères oncologiques thoraciques de malignité: toute adénomégalie médiastinale supra-centimétrique dans son petit diamètre est suspecte de malignité. Grade C

C. Si l'atteinte médiastinale est massive avec des critères évidents d'agressivité soit clinique soit histologiques (variants agressifs) ou bien en cas de récurrence après traitement initial (chirurgie et IRAThérapie) alors l'évidement médiastinal réglé doit être réalisé selon les principes décrits. Grade B

D. Un picking médiastinal par extension caudale d'un évidement central n'est pas recommandé. Grade B

E. La présence d'adénomégalias médiastinales suspectes au bilan préopératoire est la seule justification d'un évidement ganglionnaire réglé de la région VII par abord direct de manubriotomie. Ce geste doit être réalisé au sein d'une équipe multidisciplinaire en ayant l'expertise, en particulier en présence d'une équipe de chirurgie thoracique. Grade B

4. L'iode ¹³¹ dans la prise en charge initiale

L'administration d'iode ¹³¹ après une chirurgie pour un carcinome différencié de la thyroïde permet de détruire les reliquats thyroïdiens post opératoires afin de faciliter la surveillance ultérieure (biologique par le dosage de la thyroglobuline et échographique), de traiter d'éventuels foyers tumoraux post opératoires macro ou microscopiques, et de compléter le bilan d'extension grâce à la scintigraphie post-thérapeutique.

Après une thyroïdectomie totale ou partielle, l'administration d'Iode ¹³¹ n'est pas systématique (Cooper DS, 2009, Thyroid)(Accord Professionnel). Son indication est retenue chaque fois que l'extension de la tumeur appréciée par la classification TNM et/ou la multifocalité et/ou le type histologique agressif font craindre une maladie résiduelle, une extension à distance ou un risque d'évolution ultérieure (Cooper DS, 2009, Thyroid)(Accord Professionnel)(Borson-Chazot F, 2008, Ann Endocrinol)(Accord Professionnel).

Chez les patients à très faible risque (pT1a ≤ 10 mm, unifocal, N0-Nx, M0-Mx), l'IRAthérapie n'est pas indiquée.

Pour les patients présentant un haut risque de récurrence, l'IRAthérapie par au moins 3 700 MBq (100 mCi) est indiquée après sevrage en hormones thyroïdiennes. Il s'agit des patients avec :

Variantes histologiques agressives;

- exérèse incomplète non ré-opérable ou exérèse complète mais avec risque important de récurrence ou de mortalité : grosse tumeur et/ou extension extra-thyroïdienne ;
- extension ganglionnaire
- métastase viscérale ou osseuse

Pour les patients à faible risque, l'indication et l'activité à administrer ou la méthode de stimulation ne sont pas consensuelles : l'activité administrée peut varier classiquement entre 22 et 100 mCi (800 et 3700 MBq). Il n'a pas été mis en évidence de différence d'efficacité entre 22 et 100 mCi (800 et 3700 MBq) après sevrage (Johansen K, 1991, J Nucl Med)(Niveau de preuve 2), (Rosário PW, 2004, Nucl Med Commun)(Niveau de preuve 2)(Caglar M, 2012, Nucl Med Commun)(Niveau de preuve 2).

Avant l'administration de l'I¹³¹, il est nécessaire de stimuler les thyrocytes soit par sevrage, soit par injection de TSH recombinante humaine (rhTSH). L'utilisation de rhTSH pour l'ablation isotopique après 100 mCi (3700 MBq) d'I¹³¹ est actuellement autorisée par une AMM dans les formes de bon pronostic pT1-T2, N0-N1, M0. Il n'a pas été mis en évidence de différence d'efficacité entre ces deux types de stimulation après 100 mCi (3700 MBq) d'I¹³¹ (Pacini F, 2006, J Clin Endocrinol Metab)(Niveau de preuve 2)(Elisei R, 2009, J Clin Endocrinol Metab. 2009)(Niveau de preuve 2). La qualité de vie est par contre maintenue après rhTSH, et il n'y a pas de surcoût supplémentaire comparativement au sevrage (Schroeder PR, 2006, J Clin

Endocrinol Metab)(Niveau de preuve 4)(Wang TS, 2010, J Clin Endocrinol Metab)(Niveau de preuve 1). Par ailleurs, la dose délivrée est diminuée après rhTSH comparativement au sevrage (Remy H, 2008, J Nucl Med)(Niveau de preuve 2)(Hanscheid H, 2006, J Nucl Med)(Niveau de preuve 1).

RECOMMANDATION 38 :

Le statut ganglionnaire est pris en compte dans l'indication d'un traitement par iode radioactif mais il n'est pas le seul élément décisionnel. Grade B

5. Circonstances particulières

5.1. En cas de découverte d'un micro cancer papillaire (MCP) quelle doit être l'attitude vis à vis des aires ganglionnaires ? En peropératoire / en postopératoire

Un point important concerne l'évidement central unilatéral très pratiqué par certains auteurs japonais, en particuliers pour les MCP. Les arguments principaux sont la relative rareté des métastases ganglionnaires controlatérales, inférieure à 10% des cas, et l'absence d'amélioration de la survie, malgré un évidement central complet bilatéral (Ito, Oncology-2005) (niveau de preuve 4).

Dans les cancers papillaires de moins de 2 cm, Lee *et coll.* recommandent un évidement central qui permet d'obtenir un taux de Tg en postopératoire <2 nm/ml dans 80 % des cas. L'évidement bilatéral réalisé en cas d'adénopathie macroscopique comparé à l'évidement ipsilatéral entraîne une iatrogénie significativement plus élevée concernant le taux d'hypoparathyroïdie (48% versus 20%) et permet un taux de Tg comparable. Néanmoins, cette étude comporte un biais important lié à la différence de stratégie chirurgicale en fonction du stade clinique (Lee, World J Surg-2007) (niveau de preuve 4).

Ce type d'évidement est également utilisé pour des cancers papillaires de plus d'un centimètre avec une survie identique et des complications transitoires moins importantes, en particulier pour l'hypocalcémie. Son *et coll.* retrouvent 48,3% d'hypocalcémie transitoire après évidement central bilatéral contre seulement 26,8 % en cas d'évidement central

unilatéral (Son, Ann Surg Oncol-2008) (niveau de preuve 4). Néanmoins ces deux techniques sont utilisées pour des stades ganglionnaires différents, l'évidement bilatéral étant réalisé en cas d'adénopathies cliniques dans le compartiment central.

En résumé, Ito *et coll.* proposent un évidement central complet bilatéral pour les tumeurs >1 cm, et un évidement unilatéral pour les MCP (Ito, World J Surg-2006) (niveau de preuve 4), car pour cette équipe, ce geste ne demande pas d'incisions supplémentaires, n'entraîne pas de complications définitives supérieures et ne nécessite qu'un allongement modéré du temps opératoire.

Néanmoins, lorsque le MCP est découvert sur une pièce de lobectomie ou de thyroïdectomie, sauf exception, il n'y a pas d'intérêt suffisant pour une intervention en terme de staging et de traitement au regard des complications liées à une ré-intervention dans la loge de thyroïdectomie (Yu, Ann Surg, 2011) (niveau de preuve 4).

RECOMMANDATION 39 :

A. En cas de cancer avéré en per opératoire, classé T1-T2 cN0, l'évidement central au moins unilatéral est recommandé. Il est réalisé par un chirurgien entraîné à cette technique. Il revêt un rôle de staging pN. Grade B

B. Un évidement central controlatéral à la tumeur est optionnel. Il est réalisé en l'absence de doute sur l'existence d'une atteinte récurrentielle et si une parathyroïde fonctionnelle a été préservée. Il est recommandé de commencer la chirurgie ganglionnaire par le côté homo latéral à la tumeur. Accord professionnel

5.2.

RECOMMANDATION 40 :

En cas de découverte d'un micro carcinome papillaire à l'histologie définitive, et en l'absence de facteur de gravité, il n'est pas recommandé de réaliser un évidement ganglionnaire quel qu'il soit. Grade B

Y a-t-il des cancers papillaires dont la forme histologique est plus agressive que d'autres et qui nécessitent de ce fait un traitement ganglionnaire plus extensif d'emblée? Particularités de l'extension des variants agressifs.

Le carcinome de souche folliculaire ou vésiculaire (*Papillary Thyroid Cancer*, PTC) est généralement de bon pronostic, mais certains variants dit « agressifs » comportent un caractère péjoratif. Bien qu'il n'y ait pas de données chiffrées dans la littérature sur leur extension ganglionnaire, il est souvent recommandé de réaliser une prise en charge ganglionnaire maximaliste dans ce contexte. Ces variants agressifs sont : le variant oncocytaire, le variant à cellules claires, le variant sclérosant diffus, le variant à cellules hautes (*Tall Cells*), le variant à cellules en colonne (*Columnar Cells*), le variant solide, le variant cribriforme morulaire, le variant papillaire avec composant insulaire, le variant papillaire avec composant squameux ou mucoépidermoïde, le variant papillaire avec composant à cellules fusiformes ou géantes et le variant composite papillaire-médullaire

En revanche, les carcinomes vésiculaires sont nettement moins lymphophiles que les carcinomes papillaires. D'après la littérature, il existerait un envahissement ganglionnaire

d'emblée dans 0 à 10 % des cas. (Asari R, Ann Surg 2009) (Niv 4) (Lo, Ann Surg 2005) (niveau de preuve 4), (Pisanu, Tumori 2011) (niveau de preuve 4), (D'Avanzo, Cancer 2004) (niveau de preuve 4), (Emerick, Cancer 1993) (niveau de preuve 4).

La multifocalité tumorale et les carcinomes vésiculaires franchement invasifs sont les deux facteurs de risque d'envahissement ganglionnaire initial (Asari, Ann Surg 2009) (Niv 4).

RECOMMANDATION 41 :

A. Si l'histologie montre un variant papillaire agressif, il est recommandé d'avoir un traitement chirurgical maximaliste sur les aires ganglionnaires (accord professionnel).

B. Le carcinome vésiculaire donne rarement une atteinte ganglionnaire. Un geste ganglionnaire est peu utile. En revanche, en cas de forme multifocale et/ou localement invasive, une chirurgie ganglionnaire est recommandée. Grade C

5.3. Traitement des récurrences ganglionnaires

Environ 20% des patients traités pour cancer de la thyroïde de souche folliculaire, vont présenter une récurrence ganglionnaire au cours de leur suivi. Il s'agit le plus souvent de récurrences isolées qui sont ultérieurement bien contrôlées. Il a été estimé que seuls 7% de ces patients succombaient de leur pathologie thyroïdienne (Mazzaferri EL, Am J Med 1994)(niveau de preuve 2).

5.3.1. Quelle est la place de la chirurgie de principe ?

Avant l'avènement de la TEP-TDM, dans la situation d'une élévation de la Tg sans traduction scintigraphique, il était préconisé, après bilan précis par échographie et cytoponction si indiqué, une ré-exploration cervicale ou un évidement des zones anatomiques non abordées lors de la première intervention compte tenu de la fréquence des localisations cervicales. Malgré l'échographie, la scintigraphie à l'I131, le scanner, 26% des métastases ganglionnaires ne sont pas détectées dans l'étude de Baudin (Baudin E, Rev franç Endocrinol 1999)(niveau de preuve 4). Actuellement après un bilan d'imagerie par échographie avec cytoponction, la TEP-TDM peut apporter des renseignements supplémentaires permettant d'orienter assez précisément le geste opératoire sur les zones fixant le 18-FDG. Pour Zoller, si aucune fixation

significative n'est mis en évidence lors de la TEP-TDM, on peut éviter une reprise chirurgicale ganglionnaire de principe (Zoller M Eur J Nucl Med Mol Imaging 2007)(niveau de preuve 3).

RECOMMANDATION 42 :

Dans le suivi d'un CTD traité, en cas d'élévation de la Tg sans cible retrouvée au bilan complet en imagerie, une chirurgie ganglionnaire de principe n'est pas recommandée.

Grade B

5.3.2. La chirurgie ciblée

La chirurgie échoguidée a été évaluée dans la chirurgie ciblée des cancers différenciés de la thyroïde récidivants (Karwowski JK, Surgery 2002)(niveau de preuve 3). Chez 13 patients ayant une récurrence ne fixant pas l'iode, il est rapporté une résection complète chez 11 patients (évalué par la thyroglobuline). La technique a constitué une aide pour la détection de la récurrence chez 7 patients.

Plusieurs équipes (Salvatori M, World J Surg 2003)(niveau de preuve 3) (Rubello D, Cancer Biother Radiopharm 2006)(niveau de preuve 3); ont rapporté sur la détection des récurrences à l'aide d'injection radiopharmaceutique et détection par sonde gamma per opératoire. Plusieurs produits radiopharmaceutiques différents (I^{131} , I^{123} et 99mTc-Sestamibi) et des schémas posologiques ont été décrits, suggérant la possibilité de détecter et opérer la récurrence qu'elle soit ou non iodofixante. Il s'agit d'études préliminaires sur de petites cohortes qui doivent être encore précisées. Une sonde gamma est utilisée pour aider à identifier les foyers de maladie occulte lors d'un évidement plus complet des récurrences suspectées par l'analyse préopératoire. Chez 14 patients sur 54, la récurrence est découverte lors de l'examen histologique final et non par l'imagerie préopératoire ou la sonde gamma. Il est donc conclu qu'il semble être préférable de pratiquer un évidement d'aire anatomique plutôt qu'une chirurgie très ciblée si les possibilités chirurgicales le permettent (Travagli JP, J Clin Endocrinol Metab, 1998)(niveau de preuve 3).

L'opérateur dissociera deux situations lorsque l'élévation de la thyroglobuline est associée à une image suspecte de malignité. Les complications de la chirurgie vont dépendre des

conditions de la réintervention selon que la zone anatomique considérée a déjà été abordée lors de la première opération.

La stratégie et les complications attendues diffèrent selon que la récurrence est située dans le compartiment latéral ou central et en zone précédemment disséquée ou non.

5.3.3. Chirurgie de la récurrence ganglionnaire

5.3.3.1. **Compartiment latéral**

5.3.3.1.1. Récurrence homolatérale et/ou controlatérale à la lésion

5.3.3.1.1.1. *Evidement ganglionnaire déjà effectué*

Lorsqu'un évidement a déjà été effectué, la récurrence peut survenir à partir d'un microganglion non retiré lors de la première intervention ou en périphérie de la zone anatomique abordée. Dans le compartiment latéral l'abord et la ré-opération sont rendus plus compliqués par les difficultés de repérage des éléments vasculaires (veine jugulaire interne, veine sous-clavière, cervicale transverse) et nerveux (phrénique, X, XI, XII, plexus cervical profond). En cas de réintervention sur l'aire sus-claviculaire (aire V) les risques vasculaires vis-à-vis du canal thoracique (plaie lymphatique ou lymphocèle) et du confluent veineux sont importants si la masse ganglionnaire est développée sous le niveau du muscle omo-hyoïdien.

5.3.3.1.1.2. *Pas d'évidement ganglionnaire effectué*

Cette situation est la plus simple chirurgicalement. On est dans une situation classique d'évidement ganglionnaire. L'évidement ganglionnaire (fonctionnel ou étendu) sera adapté au siège et aux caractéristiques de l'adénopathie (taille, rapports vasculaires, nerveux..). Un traitement chirurgical régional et/ou d'évidement ganglionnaire doit être proposé en tenant compte des risques opératoires propres à la zone anatomique considérée. Il peut être discuté l'étendue de l'évidement mais étant dans une situation de récurrence, il peut être recommandé de pratiquer un évidement des aires II, III, IV, V en cas de ganglion en situation jugulo-carotidienne. L'aire Vb peut être abordée en cas de ganglion jugulo-carotidien bas ou de récurrence ganglionnaire du creux sus-claviculaire. Les complications dans cette situation chirurgicale ne sont supérieures à un évidement classique. Il faut citer la relative fréquence

des kystes et fistules lymphatiques (lymphocèle) si l'évidement nécessite l'exérèse du tissu cellulo-ganglionnaire sous le niveau du muscle omo-hyoïdien.

L'évidement d'un compartiment anatomique (évidement orienté ou sélectif) dans lequel une forte suspicion de récurrence existe est préférable à une simple résection d'un ganglion car les récurrences ne sont obligatoirement toutes mises en évidence par l'imagerie (Palme CE, J Otolaryngol 2005 niveau de preuve 3). La chirurgie ici effectuée dans une aire anatomique non précédemment abordée peut être effectuée dans des conditions habituelles sans majoration des risques post opératoires.

RECOMMANDATION 43 : Dans le compartiment latéral cou, en cas de chirurgie de récurrence ganglionnaire ciblée par le bilan préopératoire, et si il n'y a pas de risque chirurgical supplémentaire, il est recommandé de réaliser une chirurgie ganglionnaire réglée du compartiment portant la cible repérée. Garde B

5.3.3.2. Compartiment central

5.3.3.2.1. Evidement récurrentiel et paratrachéal effectué

Si la récurrence est détectée dans une région anatomique précédemment opérée les difficultés opératoires et le taux de complications post opératoires sont majorés. Cette situation est rencontrée le plus souvent lors de récurrences survenant dans la zone de la thyroïdectomie ou en localisation paratrachéale. Il est important de d'avoir bien étudié la mobilité des cordes vocales en préopératoire : Une hypomobilité homolatérale ou controlatérale peut être mise en évidence. Une réintervention du côté controlatéral à une hypomobilité récurrentielle fait courir le risque de paralysie bilatérale avec possibilité de troubles respiratoires.

Les difficultés à réintervenir dans la zone de thyroïdectomie peuvent être considérables compte-tenu de la fibrose post opératoire et de la proximité des nerfs récurrents et des glandes parathyroïdes. La dissection des tissus cicatriciels, l'identification du nerf laryngé inférieur et des parathyroïdes, le repérage de la récurrence sont malaisés. Dans la majorité des cas les récurrences sont ganglionnaires et concernent la zone récurrentielle en particulier sa partie inférieure, zone anatomique où la proximité des vaisseaux cervico-thoraciques peut compliquer l'exposition (Palme CE, J Otolaryngol 2005)(niveau de preuve 3) (Farrag TY, Head

Neck, 2007)(niveau de preuve 3). Il s'agit alors de réaliser un geste carcinologique tout en limitant les complications post opératoires. Dans ces situations l'expérience chirurgicale et le monitoring des nerfs laryngés inférieurs sont des atouts pour limiter les complications post opératoires (Roh JL, Head Neck 2007)(niveau de preuve 3). La ré-intervention dans la loge de thyroïdectomie expose le nerf laryngé inférieur et les glandes parathyroïdes à un taux de complication définitive majoré par rapport à une première intervention (Roh JL, Head Neck 2007)(niveau de preuve 3). Afin de limiter ce risque, la pratique d'un geste limitée ciblé sur les structures fixant le traceur peut être préconisée. L'apport de l'imagerie nucléaire couplée à l'imagerie en coupes, dans cette situation semble alors incontestable pour identifier les sites suspects (Gohsen E, Nucl Med Commun 2003)(niveau de preuve 3), après l'échographie qui dans ce contexte de récurrence dans le lit de la thyroïdectomie est très efficace dans la détection de structures de petite taille.

Le risques vasculaires veineux et vis-à-vis du canal thoracique (plaie lymphatique ou lymphocèle) existent également.

Après l'intervention, le suivi de la thyroglobuline stimulée est un marqueur de l'efficacité de la re-opération et aussi un facteur prédictif de seconde récurrence dans les CDT récidivants (Farrag TY, Head Neck, 2007)(niveau de preuve 3) (Gohsen E, Nucl Med Commun 2003)(niveau de preuve 3).

5.3.3.2.2. Evidement récurrentiel et paratrachéal non effectué :

Il n'y a indication à intervenir dans une loge de thyroïdectomie que si des adénopathies suspectes sont mises en évidence par échographie (associée ou non à une cytoponction), le scanner injecté, la scintigraphie I¹³¹ ou la Tep-TDM (Roh JL, Head Neck 2007)(niveau de preuve 3). Si lors de la première intervention aucun évidement des régions récurrentielles ou paratrachéales n'a été effectué et que l'on n'a pas détecté d'adénopathie dans cette aire anatomique, il n'y a pas d'indication à un évidement systématique.

L'évidement récurrentiel secondaire après thyroïdectomie expose le nerf récurrent et les glandes parathyroïdes de façon majorée par rapport à un évidement effectué lors du geste de thyroïdectomie. Dans ces situations l'usage du monitoring est très utile (Kim MK, Arch Otolaryngol Head Neck Surg, 2004)(niveau de preuve 3), (Farrag TY, Head Neck, 2007)(niveau de preuve 3).

RECOMMANDATION 44 :

A. Dans le compartiment central, la chirurgie de reprise pour récurrence ganglionnaire doit être ciblée. Grade B

B. Elle doit être guidée de manière optimale avec au minimum une imagerie conventionnelle et une imagerie nucléaire avec fusion d'image. Grade C

5.3.3.2.3. Les complications

Les résultats retrouvés dans la littérature sont discordants. Les résultats publiés concernent des séries de patients assez limitées, toujours monocentriques. Les résultats sont évalués chez des patients ayant des reprises chirurgicales homo et/ou controlatérale des compartiments centraux et/ou latéraux. La morbidité spécifique des interventions dans chaque situation est donc difficile à préciser. Le taux de paralysie définitive n'est pas significativement augmenté en cas de reprise pour évidement du compartiment central par rapport à une chirurgie en première intention pour certaines équipes. Pour d'autres, le taux de paralysie transitoire et définitive est de 22% et 18% respectivement. Une part importante des paralysies est liée à la nécessité de résection du nerf sur l'envahissement de celui-ci (Roh, 2011) (niveau de preuve 3). Roh et coll. ont rapporté des résultats sur 22 patients qui ont subi un évidement cervical latéral et central pour une récurrence : le taux de paralysie récurrentielle définitive est de 4.5% mais 2 patients sur 22 avaient une paralysie préopératoire. Le taux d'hypoparathyroïdie transitoire et définitive s'établit à 13.6% et 9%. L'hypoparathyroïdie définitive n'est observée que pour les patients ayant subi un geste bilatéral (Roh JL, Head Neck, 2007)(niveau de preuve 3).

Deux séries publiées récentes ont rapporté leur expérience de cette chirurgie de récurrence ganglionnaire en utilisant le monitoring nerveux per opératoire sur une série de 33 patients. Les patients sont opérés sur les renseignements obtenus par la thyroglobuline, l'échographie et la cytoponction échoguidée. La chirurgie est ciblée sur la zone anatomique suspecte ce qui fait que les patients ont une chirurgie unilatérale ou bilatérale des compartiments latéraux et centraux. Sur un total de 53 évidements pratiqués, il est rapporté 6.1% d'hypocalcémie transitoire et aucune hypocalcémie définitive. Les auteurs ont identifié le nerf récurrent dans

100% des cas mais ont été contraints de réséquer le nerf récurrent dans 3 cas (Farrag TY, Head Neck, 2007)(niveau de preuve 3).

Une autre étude dans ce contexte, avec monitoring du nerf laryngé inférieur par électrodes intracordales chez 20 patients aux antécédents d'évidement des compartiments centraux (18 cancers différenciés, 2 cancers médullaires) montre sur 18 patients normocalcémiques préopératoires, 16.6% d'hypocalcémie transitoire et 5.6% d'hypocalcémie définitive (1 patient). Aucune paralysie récurrentielle n'est rapportée chez les 14 patients qui ont une fonction récurrentielle normale préopératoire. (Kim MK, Arch Otolaryngol Head Neck Surg, 2004)(niveau de preuve 3).

La plupart des équipes recommandent l'utilisation d'un neuromonitoring afin de faciliter l'identification du nerf dans ces conditions de reprise. (Goretzki, 2010), (Randolph, 2011) (Dralle, 2008)(niveau de preuve 3).

RECOMMANDATION 45:

L'utilisation d'un monitoring nerveux des nerfs laryngés inférieurs est recommandée dans la reprise ganglionnaire du compartiment central. Grade B.

Résultats

Mesurer l'impact de la ré-opération sur la survie est difficile pour plusieurs raisons: **(1)** des études prospectives comparant une cohorte de patients qui avait un cancer différencié récidivant réopéré avec des patients traités par une autre modalité (p. ex., iode radioactif, rayonnement externe) ne sont pas disponibles ; **(2)** Le pronostic global des cancers différenciés de la thyroïde est très élevé, rendant l'impact de toute intervention difficile à évaluer sans un grand nombre de sujets et d'une longue période de suivi; **(3)** l'approche de la ré-opération pour cancer différencié de la thyroïde varie largement d'une étude à l'autre, allant de la chirurgie ciblée sur la récurrence détectée ("*berry-picking*") à l'évidement complet de toutes les aires ganglionnaires latérale et/ou centrales; **(4)** dans de nombreuses études, les patients reçoivent autres modalités de traitement après la ré-intervention; **(5)** la survie est prolongée même si une poursuite évolutive ou une nouvelle récurrence survient (Urano T, Surg today 2004)(niveau de preuve 3).

Les résultats immédiats sont évalués par les chiffres de thyroglobuline si une thyroïdectomie totale a été effectuée et le taux de re-récidive. Si on compare le taux de re-récidive après chirurgie dans une zone précédemment abordée versus une zone non opérée, le taux de récurrence itérative est plus élevé. Dans l'étude d'Urano, 11/18 patients opérés pour une récurrence dans la zone déjà disséquée vont re-récidiver contre 6/27 dans le groupe non précédemment disséqué. (Urano T, Surg Today, 2004)(niveau de preuve 3). De même une différence significative de récurrence itérative apparaît en faveur de la pratique d'un évidement sélectif ou systématique par rapport à un simple picking.

5.3.4. L'iode ¹³¹ dans la prise en charge des récurrences locorégionales

La mise en évidence d'une reprise évolutive repose sur le dosage sérique de thyroglobuline, l'examen échographique, la réalisation d'une cytoponction (pour étude cytologique qui peut être complétée à un dosage de la thyroglobuline in situ) (Bournaud C, 2010, Chem Lab Med)(Niveau de preuve 2), la scintigraphie à l'I¹³¹ et/ou la TEP FDG.

La reprise chirurgicale est effectuée en fonction du risque de morbidité lié au geste chirurgical. Ce dernier peut-être amélioré par guidage per opératoire par une sonde de détection après administration de dose traceuse d'I¹³¹ (Travagli JP, 1998, J Clin Endocrinol Metab)(Niveau de preuve 4), et/ou après marquage au charbon (Hartl DM, 2009, Ann Surg Oncol)(Niveau de preuve 3).

Après chirurgie pour reprise pour une tumeur iodofixante, une nouvelle IRA thérapie peut être proposée.

RECOMMANDATION 46 :

A. Un nouveau traitement par I¹³¹ peut être envisagé après la chirurgie de la récurrence.

Si l'indication chirurgicale n'a pas été retenue, l'IRAthérapie est proposée. Grade B

B. S'il persiste une fixation à la scintigraphie faite après une dose thérapeutique à ¹³¹I, l'IRAthérapie peut être répétée. Grade B

5.4. Tumeurs réfractaires

Pour les différentes catégories de cancer réfractaire de la thyroïde, un CDT est considéré réfractaire à l'iode 131 dans les cas suivants (Schlumberger M, 2011, Presse Med)(Accord Professionnel):

- Patients avec une lésion cible RECIST (*Response Evaluation Criteria In Solid Tumors*) sans fixation significative de l'iode 131 sur un examen scintigraphique du corps entier post thérapeutique (3.7 GBq, soit 100 mCi, ou plus) pratiqué dans les conditions optimales (absence de surcharge iodée, stimulation par TSH endogène adéquate ou par rhTSH). Un processus de dédifférenciation cellulaire expliquerait cette situation.
- Patients avec fixation décelable de l' 131 I au niveau de leurs métastases, mais pour lesquels il n'y a plus de bénéfice à poursuivre les IRa thérapies car:
 - Patients traités par l' 131 I pendant les 16 derniers mois et dont les lésions cibles ont progressé depuis
 - Patients traités à de multiples reprises par 131 I, dont le dernier traitement a été administré plus de 16 mois auparavant et qui ont progressé après chaque traitement pratiqué à moins de 16 mois d'intervalle
 - Patients ayant reçu une activité cumulée d' 131 I supérieure ou égale à 22 GBq (600 mCi).

Il est important de pouvoir reconnaître un CDT réfractaire puisque selon les recommandations de l'ATA, pour les patients non curables par chirurgie adaptée, une inclusion dans des essais thérapeutiques avec les nouvelles thérapies moléculaires ciblées doit être proposée à ces patients lorsque la progression RECIST (Eisenhauer EA, Eur J Cancer, 2009)(Niveau de preuve 1) est confirmée (Cooper DS, 2009, Thyroid)(Accord Professionnel).

Les résultats actuels avec ces nouvelles molécules sont encourageants car elles permettent une amélioration de la survie sans progression, au prix cependant d'une toxicité souvent non négligeable; aucune molécule n'est suffisamment avancée dans le CDT réfractaire pour s'imposer comme traitement de référence actuel (Schlumberger M, 2011, Presse Med)(Accord Professionnel).

L'utilisation du TEP (Tomographie par Emission de Positons) au ^{18}F -FDG (18-F-fluorodésoxyglucose) chez les patients métastatiques, et notamment dans les cancers thyroïdiens réfractaires permet de sélectionner les plus graves, puisqu'on connaît la valeur pronostique péjorative des foyers métastatiques hypermétaboliques (Mirallie E, 2007, Surgery)(Niveau de preuve 3)(Robbins RJ, 2008, Best Pract Res Clin Endocrinol Metab)(Niveau de preuve 3)(Ma C, 2010, Eur J Endocrinol)(Abraham T, 2011, Semin Nucl Med)(Niveau de preuve 1).

RECOMMANDATION 47 :

En cas de tumeur réfractaire avec adénopathie jugée non résécable, l'alternative thérapeutique est soit la radiothérapie externe soit la participation à des essais thérapeutiques. Grade B

Bibliographie :

1. Abraham T, Schoder H. Thyroid cancer--indications and opportunities for positron emission tomography/computed tomography imaging. *Semin Nucl Med* 2011; 41: 121-138.
2. Adibelli, Z.H., et al., Differentiation of benign and malignant cervical lymph nodes: value of B-mode and color Doppler sonography. *Eur J Radiol*, 1998. 28[3]: p. 230-4
3. Ahuja A, Ying M. An overview of neck node sonography. *Invest Radiol*. 2002 Jun;37[6]:333-42.
4. Alam F, Naito K, Horiguchi J et al. Accuracy of sonographic elastography in the differential diagnosis of enlarged cervical lymph nodes: comparison with conventional B-mode sonography. *AJR Am J Roentgenol*. 2008 Aug;191[2]:604-1
5. Alvarado, R.; Sywak, M.S.; Delbridge, L.; Sidhu, S.B. Central lymph node dissection as a secondary procedure for papillary thyroid cancer: Is there added morbidity? *Surgery*. 2009 May;145(5):514-518.
6. Amdur, R.J., Mazzaferri, E.L. (2005). The implication of a neck dissection for the patient. *Essentials of thyroid cancer management*. S. Science: p151.
7. Amir, A., Payne, R., Richardson, K., et coll. SentinelLymphNodeBiopsy in Thyroid Cancer: It Can Work but There Are Pitfalls. *Otolaryngol Head Neck Surg*, 2011
8. Anand, S.M., Gologan, O., Rochon, L., et coll. The role of sentinel lymph node biopsy in differentiated thyroid carcinoma. *Arch Otolaryngol Head Neck Surg*, 2009. 135: 1199-1204.
9. Asari R, Koperek O, Scheuba C, Riss P, Kaserer K, Hoffmann M et al. Follicular thyroid carcinoma in an iodine-replete endemic goiter region: a prospectively collected, retrospectively analyzed clinical trial. *Ann Surg* 2009;249:1023-31.
10. Attie, J.N. Modified neck dissection in treatment of thyroid cancer: a safe procedure. *Eur J Cancer Clin Oncol*, 1988. 24: 315-324.

11. Balasubramanian, S.P., Harrison, B.J. Systematic review and meta-analysis of sentinel node biopsy in thyroid cancer. *Br J Surg*, 2011 98: 334-344.
12. Balic, M., Williams, A., Dandachi, N., et coll. Micrometastasis: detection methods and clinical importance. *Cancer Biomark*, 2011. 9: 397-419.
13. Bardet, S., Malville, E., Rame, J.P., et coll. Macroscopic lymph-node involvement and neck dissection predict lymph-node recurrence in papillary thyroid carcinoma. *Eur J Endocrinol*, 2008. 158: 551-560.
14. Barwick T, Murray I, Megadmi H, et al. Single photon emission computed tomography (SPECT)/computed tomography using Iodine-123 in patients with differentiated thyroid cancer: additional value over whole body planar imaging and SPECT. *Eur J Endocrinol* 2010; 162: 1131-1139.
15. Batstone, M. D. Scott, B. Lowe, D. Rogers, S. N. Marginal mandibular nerve injury during neck dissection and its impact on patient perception of appearance. *Head Neck*. 2009 May 31(5) : 673-678
16. Baudin E, Cailleux AF, Travagli JP, Parmentier C, Schlumberger M. Rechutes ganglionnaires des cancers thyroïdiens différenciés. *Rev franç Endocrinol* 1999; 40: 529-32.
17. Farrag TY, Agrawal N, Sheth S, et al. Algorithm for safe and effective reoperative thyroid bed surgery for recurrent/persistent papillary thyroid carcinoma. *Head Neck* 2007;29(12): 1069-74.
18. Bonnet, S., Hartl, D., Leboulleux, S., et coll. Prophylactic lymph node dissection for papillary thyroid cancer less than 2 cm: implications for radioiodine treatment. *J Clin Endocrinol Metab*, 2009. 94: 1162-1167.
19. Bonnet, S., Hartl, D., Leboulleux, S., et coll. Prophylactic lymph node dissection for papillary thyroid cancer less than 2 cm: implications for radioiodine treatment. *J Clin Endocrinol Metab*, 2009. 94: 1162-1167.
20. Borson-Chazot F, Bardet S, Bournaud C, et al. Guidelines for the management of differentiated thyroid carcinomas of vesicular origin. *Ann Endocrinol (Paris)*. 2008 Dec;69(6):472-86. Accord professionnel
21. Boschin, I.M., Toniato, A., Piotta, A., et coll. 99Tc Nanocolloid sentinel node procedure in thyroid carcinoma. *Langenbecks Arch Surg*, 2008. 393: 705-708.
22. Bourguet P, Blanc-Vincent MP, Boneu A, et al. FNCLCC PET-Scanning Committee Summary of the Standards, Options and Recommendations for the use of positron emission tomography with 2-[18F]fluoro-2-deoxy-D-glucose (FDP-PET scanning) in oncology (2002). *Br J Cancer*. 2003 Aug;89 Suppl 1:S84-91.
23. Bournaud C, Charrié A, Nozières C, et al. Thyroglobulin measurement in fine-needle aspirates of lymph nodes in patients with differentiated thyroid cancer: a simple definition of the threshold value, with emphasis on potential pitfalls of the method. *Clin Chem Lab Med*. 2010 Aug;48(8):1171-7.
24. Caglar M, Bozkurt FM, Akca CK, et al. Comparison of 800 and 3700 MBq iodine-¹³¹ for the postoperative ablation of thyroid remnant in patients with low-risk differentiated thyroid cancer. *Nucl Med Commun*. 2012 Mar;33(3):268-74.
25. Carling, T., Carty, S.E., Ciarleglio, M.M., et coll. American Thyroid Association (ATA) - Design and Feasibility of a Prospective Randomized Controlled Trial of Prophylactic Central Lymph Node Dissection for Papillary Thyroid Carcinoma. *Thyroid*, 2011.
26. Carlisle MR, Lu C, McDougall IR. The interpretation of ¹³¹I scans in the evaluation of thyroid cancer, with an emphasis on false positive findings. *Nucl Med Commun* 2003; 24: 715-735.

27. Carty, S.E., Cooper, D.S., Doherty, G.M., et coll. Consensus statement on the terminology and classification of central neck dissection for thyroid cancer. *Thyroid*, 2009. 19: 1153-1158.
28. Chen L, Luo Q, Shen Y, Yu Y, Yuan Z, et al. Incremental value of ¹³¹I SPECT/CT in the management of patients with differentiated thyroid carcinoma. *J Nucl Med* 2008; 49: 1952-1957.
29. Chisholm, E.J., Kulinskaya, E., Tolley, N.S. Systematic review and meta-analysis of the adverse effects of thyroidectomy combined with central neck dissection as compared with thyroidectomy alone. *Laryngoscope*, 2009. 119: 1135-1139.
30. Choi, J.S., Chung, W.Y., Kwak, J.Y., et coll. Staging of Papillary Thyroid Carcinoma with Ultrasonography: Performance in a Large Series. *Ann Surg Oncol*, 2011.
31. Choi, J.Y., Choi, Y.S., Park, Y.H., et coll. Experience and analysis of level VII cervical lymph node metastases in patients with papillary thyroid carcinoma. *J Korean Surg Soc*, 2011. 80: 307-312.
32. Cignarelli M, Ambrosi A, Marino A et al. Diagnostic utility of thyroglobulin detection in fine-needle aspiration of cervical cystic metastatic lymph nodes from papillary thyroid cancer with negative cytology. *Thyroid*. 2003
33. Clark, O.H. Total thyroidectomy: the treatment of choice for patients with differentiated thyroid cancer. *Ann Surg*. 1982 Sep;196(3):361-370.
34. Cooper DS, Doherty GM, Haugen BR, et al. Revised American Thyroid Association management guidelines for patients with thyroid nodules and differentiated thyroid cancer. *Thyroid* 2009; 19: 1167-1214.
35. Cooper et al. Revised American Thyroid Association management guidelines for patients with thyroid nodules and differentiated thyroid cancer. *Thyroid*. 2009 Nov;19[11]:1167-214
36. Cooper, D.S., Doherty, G.M., Haugen, B.R., et coll. Revised American Thyroid Association management guidelines for patients with thyroid nodules and differentiated thyroid cancer. *Thyroid*, 2009. 19: 1167-1214.
37. Cooper, D.S., Doherty, G.M., Haugen, B.R., et coll. Revised American Thyroid Association management guidelines for patients with thyroid nodules and differentiated thyroid cancer. *Thyroid*, 2009. 19: 1167-1214. Accord Professionnel
38. Cranshaw, I.M., Carnaille, B. Micrometastases in thyroid cancer. An important finding? *Surg Oncol*, 2008. 17: 253-258.
39. Cserni, G. Intraoperative analysis of sentinel lymph nodes in breast cancer by one-step nucleic acid amplification. *J Clin Pathol*, 2011.
40. Cunha N, Rodrigues F, Curado F, et al.. Thyroglobulin detection in fine-needle aspirates of cervical lymph nodes: a technique for the diagnosis of metastatic differentiated thyroid cancer. *Eur J Endocrinol*. 2007 Jul;157[1]:101-7
41. Cunningham, D.K., Yao, K.A., Turner, R.R., et coll. Sentinel lymph node biopsy for papillary thyroid cancer: 12 years of experience at a single institution. *Ann Surg Oncol*, 2010. 17: 2970-2975.
42. D'Avanzo A, Treseler P, Ituarte PH, Wong M, Streja L, Greenspan FS et al. Follicular thyroid carcinoma: histology and prognosis. *Cancer* 2004;100:1123-9
43. Davidson, H.C., Park, B.J., Johnson, J.T. Papillary thyroid cancer: controversies in the management of neck metastasis. *Laryngoscope*, 2008. 118: 2161-2165.
44. Dedivitis, R.A.; Guimaraes, A.V.; Pfuetszenreiter Jr, E.G.; Castro, M.A. [Neck dissection complications]. *Braz J Otorhinolaryngol*. 2011 Jan-Feb;77(1):65-69.

45. Demidchik, Y.E.; Demidchik, E.P.; Reiners, C.; Biko, J.; Mine, M.; Saenko, V.A.; Yamashita, S. Comprehensive clinical assessment of 740 cases of surgically treated thyroid cancer in children of Belarus. *Ann Surg.* 2006 Apr;243(4):525-532.
46. Dixon, E., McKinnon, J.G., Pasieka, J.L. Feasibility of sentinel lymph node biopsy and lymphatic mapping in nodular thyroid neoplasms. *World J Surg*, 2000. 24: 1396-1401.
47. Dong MJ, Liu ZF, Zhao K, et al. Value of 18F-FDG-PET/PET-CT in differentiated thyroid carcinoma with radioiodine-negative whole-body scan: a meta-analysis. *Nucl Med Commun.* 2009 Aug;30(8):639-50.
48. Dralle, H., Damm, I., Scheumann, G.F., et coll. Compartment-oriented microdissection of regional lymph nodes in medullary thyroid carcinoma. *Surg Today*, 1994. 24: 112-121.
49. Dralle, H.; Sekulla, C.; Lorenz, K.; Brauckhoff, M.; Machens, A.; German, I.S.G. Intraoperative monitoring of the recurrent laryngeal nerve in thyroid surgery. *World J Surg.* 2008 Jul;32(7):1358-1366.
50. Ducic, Y., Oxford, L. Transcervical elective superior mediastinal dissection for thyroid carcinoma. *Am J Otolaryngol*, 2009. 30: 221-224.
51. Eisenhauer, E.A., Therasse, P., Bogaerts, J., et coll. New response evaluation criteria in solid tumours: revised RECIST guideline (version 1.1). *Eur J Cancer*, 2009. 45: 228-247.
52. Elisei R, Schlumberger M, Driedger A, et al. Follow-up of low-risk differentiated thyroid cancer patients who underwent radioiodine ablation of postsurgical thyroid remnants after either recombinant human thyrotropin or thyroid hormone withdrawal. *J Clin Endocrinol Metab.* 2009 Nov;94(11):4171-9.
53. Emerick GT, Duh YQ, Siperstein AE, Burrow GN, Clark OH. Diagnosis, treatment, and outcome of follicular thyroid cancer. *Cancer* 1993;72:3287-95 ()
54. Esteve D, Muros MA, Llamas-Elvira JM, et al. Clinical and pathological factors related to 18F-FDG-PET positivity in the diagnosis of recurrence and/or metastasis in patients with differentiated thyroid cancer *Ann Surg Oncol.* 2009 Jul;16(7):2006-13.
55. Evans HE, Vassilopoulou – Sellin R. Follicular and Hürthle cell carcinoma of the thyroid: a comparative study. *Am J Surg Pathol* 1998;22: 1512-20 ()
56. Farrag, T., Lin, F., Brownlee, N., et coll. Is routine dissection of level II-B and V-A necessary in patients with papillary thyroid cancer undergoing lateral neck dissection for FNA-confirmed metastases in other levels. *World J Surg*, 2009. 33: 1680-1683.
57. Filho, J.G.; Kowalski, L.P. Postoperative complications of thyroidectomy for differentiated thyroid carcinoma. *Am J Otolaryngol.* 2004 Jul-Aug;25(4):225-230.
58. Florentine BD, Staymates B, Rabadi M, Barstis J, Black A; Cancer Committee of the Henry Mayo Newhall Memorial Hospital. The reliability of fine-needle aspiration biopsy as the initial diagnostic procedure for palpable masses: a 4-year experience of 730 patients from a community hospital-based outpatient aspiration biopsy clinic. *Cancer.* 2006 Jul 15;107[2]:406-16
59. Frasoldati A, Toschi E, Zini M et al. Role of thyroglobulin measurement in fine-needle aspiration biopsies of cervical lymph nodes in patients with differentiated thyroid cancer. *Thyroid.* 1999 Feb;9[2]:105-11
60. Frates MC, Benson CB, Charboneau JW et al. Society of Radiologists in Ultrasound. Management of thyroid nodules detected at US: Society of Radiologists in Ultrasound consensus conference statement. *Radiology.* 2005 Dec;237[3]:794-800
61. Fritze, D., Doherty, G.M. Surgical management of cervical lymph nodes in differentiated thyroid cancer. *Otolaryngol Clin North Am*, 2010. 43: 285-300, viii.
62. Garrel R, Tripodi C, Cartier C, et al. Cervical lymphadenopathies signaling thyroid microcarcinoma.

63. Gemenjager, E., Perren, A., Seifert, B., et coll. Lymph node surgery in papillary thyroid carcinoma. *J Am Coll Surg*, 2003. 197: 182-190.
64. Giles Senyurek, Y., Tunca, F., Boztepe, H., et coll. The long term outcome of papillary thyroid carcinoma patients without primary central lymph node dissection: expected improvement of routine dissection. *Surgery*, 2009. 146: 1188-1195.
65. Gimm, O., Rath, F.N., Dralle, H. Pattern of lymph node metastases in papillary thyroid carcinoma. *Br J Surg* 1998 85 252-254.
66. Giovanella L, Ceriani L, De Palma D, Suriano S, Castellani M, Verburg FA. Relationship between serum thyroglobulin and (18) FDG-PET/CT in (¹³¹I)-negative differentiated thyroid carcinomas. *Head Neck*. 2011 Aug 17. doi: 10.1002/hed.21791.
67. Goretzki PE, Simon D, Frilling A, et al. Surgical reintervention for differentiated thyroid cancer. *Br J Surg* 1993;80(8):1009–12.
68. Goretzki, P.E., Simon, D., Frilling, A., et coll. Surgical reintervention for differentiated thyroid cancer. *Br J Surg*, 1993. 80: 1009-1012.
69. Goretzki, P.E.; Schwarz, K.; Brinkmann, J.; Wirowski, D.; Lammers, B.J. The impact of intraoperative neuromonitoring (IONM) on surgical strategy in bilateral thyroid diseases: is it worth the effort? *World J Surg*. 2010 Jun;34(6):1274-1284.
70. Goropoulos, A., Karamoshos, K., Christodoulou, A., et coll. Value of the cervical compartments in the surgical treatment of papillary thyroid carcinoma. *World J Surg*, 2004. 28: 1275-1281.
71. Goshen E, Cohen O, Rotenberg G et al. The clinical impact of 18F-FDG gamma PET in patients with recurrent well differentiated thyroid carcinoma. *Nucl Med Commun* 2003; 24: 959-61.
72. Grant, C.S., Stulak, J.M., Thompson, G.B., et coll. Risks and adequacy of an optimized surgical approach to the primary surgical management of papillary thyroid carcinoma treated during 1999-2006. *World J Surg*, 2010. 34: 1239-1246.
73. Greene, F. *AJCC cancer staging manual*. New York, NY [u.a.] : Springer, 2002.
74. Grewal RK, Tuttle RM, Fox J, et al. The effect of posttherapy 131I SPECT/CT on risk classification and management of patients with differentiated thyroid cancer. *J Nucl Med* 2010; 51: 1361-13672.
75. Grodski, S., Cornford, L., Sywak, M., et coll. Routine level VI lymph node dissection for papillary thyroid cancer: surgical technique. *ANZ J Surg*, 2007. 77: 203-208.
76. Hanscheid H, Lassmann M, Luster M, et al. Iodine biokinetics and dosimetry in radioiodine therapy of thyroid cancer: procedures and results of a prospective international controlled study of ablation after rhTSH or hormone withdrawal. *J Nucl Med*. 2006 Apr;47(4):648-54
77. Hartl DM, Chami L, Al Ghuzlan A, Leboulleux S, Baudin E, Schlumberger M, Travagli JP. Charcoal suspension tattoo localization for differentiated thyroid cancer recurrence. *Ann Surg Oncol*. 2009 Sep;16(9):2602-8.
78. Hemmerling, T.M.; Schmidt, J.; Bosert, C.; Jacobi, K.E.; Klein, P. Intraoperative monitoring of the recurrent laryngeal nerve in 151 consecutive patients undergoing thyroid surgery. *Anesth Analg*. 2001 Aug;93(2):396-399 , 393rd contents page.
79. Henry, J.F., Gramatica, L., Denizot, A., et coll. Morbidity of prophylactic lymph node dissection in the central neck area in patients with papillary thyroid carcinoma. *Langenbecks Arch Surg*, 1998. 383: 167-169.

80. Henry, J.F.; Gramatica, L.; Denizot, A.; Kvachenyuk, A.; Puccini, M.; Defechereux, T. Morbidity of prophylactic lymph node dissection in the central neck area in patients with papillary thyroid carcinoma. *Langenbecks Arch Surg.* 1998 Apr;383(2):167-169.
81. Herranz-Gonzalez, J.; Gavilan, J.; Matinez-Vidal, J.; Gavilan, C. Complications following thyroid surgery. *Arch Otolaryngol Head Neck Surg.* 1991 May;117(5):516-518.
82. Huang, O., Wu, W., Wang, O., et coll. Sentinel lymph node biopsy is unsuitable for routine practice in younger female patients with unilateral low-risk papillary thyroid carcinoma. *BMC Cancer*, 2011. 11: 386.
83. Hundahl, S.A.; Cady, B.; Cunningham, M.P.; Mazzaferri, E.; McKee, R.F.; Rosai, J.; Shah, J.P.; Fremgen, A.M.; Stewart, A.K.; Holzer, S. Initial results from a prospective cohort study of 5583 cases of thyroid carcinoma treated in the united states during 1996. U.S. and German Thyroid Cancer Study Group. An American College of Surgeons Commission on Cancer Patient Care Evaluation study. *Cancer.* 2000 Jul 1;89(1):202-217.
84. Hwang, H.S., Orloff, L.A. Efficacy of preoperative neck ultrasound in the detection of cervical lymph node metastasis from thyroid cancer. *Laryngoscope*, 2011. 121: 487-491.
85. Ito, Y., Higashiyama, T., Takamura, Y., et coll. Prognosis of patients with papillary thyroid carcinoma showing postoperative recurrence to the central neck. *World J Surg*, 2011. 35: 767-772.
86. Ito, Y., Hirokawa, M., Jikuzono, T., et coll. Extranodal tumor extension to adjacent organs predicts a worse cause-specific survival in patients with papillary thyroid carcinoma. *World J Surg*, 2007. 31: 1194-1201.
87. Ito, Y., Jikuzono, T., Higashiyama, T., et coll. Clinical significance of lymph node metastasis of thyroid papillary carcinoma located in one lobe. *World J Surg*, 2006. 30: 1821-1828.
88. Ito, Y., Jikuzono, T., Higashiyama, T., et coll. Clinical significance of lymph node metastasis of thyroid papillary carcinoma located in one lobe. *World J Surg*, 2006. 30: 1821-1828.
89. Ito, Y., Miyauchi, A. Lateral lymph node dissection guided by preoperative and intraoperative findings in differentiated thyroid carcinoma. *World J Surg*, 2008. 32: 729-739.
90. Ito, Y., Miyauchi, A. Thyroidectomy and lymph node dissection in papillary thyroid carcinoma. *J Thyroid Res*, 2010. 2011: 634170.
91. Ito, Y., Takamura, Y., Kobayashi, K., et coll. Lymph Node Recurrence in Patients With N1b Papillary Thyroid Carcinoma Who Underwent Unilateral Therapeutic Modified Radical Neck Dissection. *World J Surg*, 2011.
92. Ito, Y., Tomoda, C., Uruno, T., et coll. Clinical significance of metastasis to the central compartment from papillary microcarcinoma of the thyroid. *World J Surg*, 2006. 30: 91-99.
93. Ito, Y., Tomoda, C., Uruno, T., et coll. Prognostic significance of extrathyroid extension of papillary thyroid carcinoma: massive but not minimal extension affects the relapse-free survival. *World J Surg*, 2006. 30: 780-786.
94. Ito, Y., Tsushima, Y., Masuoka, H., et coll. Significance of prophylactic modified radical neck dissection for patients with low-risk papillary thyroid carcinoma measuring 1.1-3.0 cm: first report of a trial at Kuma Hospital. *Surg Today*, 2011. 41: 1486-1491.
95. Ito, Y., Uruno, T., Takamura, Y., et coll. Papillary microcarcinomas of the thyroid with preoperatively detectable lymph node metastasis show significantly higher aggressive characteristics on immunohistochemical examination. *Oncology*, 2005. 68: 87-96.
96. Johansen K, Woodhouse NJ, Odugbesan O. Comparison of 1073 MBq and 3700 MBq iodine-¹³¹ in postoperative ablation of residual thyroid tissue in patients with differentiated thyroid cancer. *J Nucl Med.* 1991 Feb;32(2):252-4.

97. Kaplan SL, Mandel SJ, Muller R, Baloch ZW, Thaler ER, Loevner LA. The role of ,MR imaging in detecting nodal disease in thyroidectomy patients with rising thyroglobulin levels. *AJNR Am J Neuroradiol.* 2009 Mar;30[3]:608-12
98. Karwowski JK, Jeffrey RB, McDougall IR, et al. Intraoperative ultrasonography improves identification of recurrent thyroid cancer. *Surgery* 2002;132(6):924–8 [discussion: 928–9].
99. Kessler A, Rappaport Y, Blank A, Marmor S, Weiss J, Graif M. Cystic appearance of cervical lymph nodes is characteristic of metastatic papillary thyroid carcinoma. *J Clin Ultrasound.* 2003 Jan;31[1]:21-5
100. Khoo, M.L.,Freeman, J.L. Transcervicalsuperiormediastinallymphadenectomy in the management of papillarythyroidcarcinoma. *Head Neck,* 2003. 25: 10-14.
101. Kim E, Park JS, Son KR, Kim JH, Jeon SJ, Na DG. Preoperative diagnosis of cervical metastatic lymph nodes in papillary thyroid carcinoma: comparison of ultrasound, computed tomography, and combined ultrasound with computed tomography. *Thyroid.* 2008 Apr;18[4]:411-8
102. Kim MJ, Kim EK, Kim BM et al. Thyroglobulin measurement in fine-needle aspirate washouts: the criteria for neck node dissection for patients with thyroid cancer. *Clin Endocrinol [Oxf].* 2009 Jan;70[1]:145-51
103. Kim MK, Mandel SH, Baloch Z, et al. Morbidity following central compartment reoperation for recurrent or persistent thyroid cancer. *Arch Otolaryngol Head Neck Surg* 2004;130(10):1214–6.
104. Kim, E.Y., Eisele, D.W., Goldberg, A.N., et coll. Neck dissections in the United States from 2000 to 2006: volume, indications, and regionalization. *Head Neck,* 2011. 33: 768-773.
105. Kim, M.K., Mandel, S.H., Baloch, Z., et coll. Morbidity following central compartment reoperation for recurrent or persistent thyroid cancer. *Arch Otolaryngol Head Neck Surg,* 2004. 130: 1214-1216.
106. Kohlfuerst S, Igerc I, Lobnig M, et al. Posttherapeutic (¹³¹I) SPECT-CT offers high diagnostic accuracy when the findings on conventional planar imaging are inconclusive and allows a tailored patient treatment regimen. *Eur J Nucl Med Mol Imaging* 2009: 36: 886-893.
107. Kouvaraki, M.A., Shapiro, S.E., Fornage, B.D., et coll. Role of preoperative ultrasonography in the surgical management of patients with thyroid cancer. *Surgery,* 2003. 134: 946-954; discussion 954-945.
108. Kraus, D. H ; Rosenberg, D. B ; Davidson, B. J.; Shaha, A. R. ; Spiro, R. H. ;Strong, E. W.Schantz, S. P.; Shah, J. P. Supraspinal accessory lymph node metastases in supraomohyoid neck dissection. *Am J Surg.* 1996 Dec;172 (6) : 646-649.
109. Kuna SK, Bracic I, Tesic V, Kuna K, Herceg GH, Dodig D. Ultrasonographic differentiation of benign from malignant neck lymphadenopathy in thyroid cancer. *J Ultrasound Med.* 2006 Dec;25[12]:1531-7
110. Kupferman, M.E., Patterson, D.M., Mandel, S.J., et coll. Safety of modified radical neck dissection for differentiated thyroid carcinoma. *Laryngoscope,* 2004. 114: 403-406.
111. Kupferman, M.E., Patterson, M., Mandel, S.J., et coll. Patterns of lateral neck metastasis in papillary thyroid carcinoma. *Arch Otolaryngol Head Neck Surg,* 2004. 130: 857-860.
112. Leboulleux S, Girard E, Rose M et al. Ultrasound criteria of malignancy for cervical lymph nodes in patients followed up for differentiated thyroid cancer. *J Clin Endocrinol Metab.* 2007

113. Leboulleux S, Schroeder PR, Busaidy NL, et al. Assessment of the incremental value of recombinant thyrotropin stimulation before 2-[18F]-Fluoro-2-deoxy-D-glucose positron emission tomography/computed tomography imaging to localize residual differentiated thyroid cancer. *J Clin Endocrinol Metab.* 2009 Apr;94(4):1310-6.
114. Leboulleux, S., Rubino, C., Baudin, E., et coll. Prognostic factors for persistent or recurrent disease of papillary thyroid carcinoma with neck lymph node metastases and/or tumor extension beyond the thyroid capsule at initial diagnosis. *J Clin Endocrinol Metab*, 2005. 90: 5723-5729.
115. Lee, B.J., Wang, S.G., Lee, J.C., et coll. Level IIb lymph node metastasis in neck dissection for papillary thyroid carcinoma. *Arch Otolaryngol Head Neck Surg*, 2007. 133: 1028-1030.
116. Lee, Y. S.; Nam, K. H; Chung, W. Y; Chang, H. S; Park, C. S. Postoperative complications of thyroid cancer in a single center experience. *J Korean Med Sci.* 2010;25(4) :541-545
117. Lee, Y.S., Kim, S.W., Kim, S.K., et coll. Extent of routine central lymph node dissection with small papillary thyroid carcinoma. *World J Surg*, 2007. 31: 1954-1959.
118. Leenhardt L, et al. Good practice guide for cervical ultrasound scan and echo-guided techniques in treating differentiated thyroid cancer of vesicular origin. *Ann Endocrinol.* 2011 Jun;72[3]:173-97
119. Lin JD, Huang MJ, Juang JH, Chao TC, Huang BY, Chen KW et al. Factors related to the survival of papillary and follicular thyroid carcinoma patients with distant metastases. *Thyroid* 1999;9:1227-35.
120. Lo CY, Chan WF, Lam KY, Wan KY. Follicular thyroid carcinoma: the role of histology and staging systems in predicting survival. *Ann Surg* 2005;242:708-15.
121. Lo, C.Y., Lam, K.Y. Parathyroid autotransplantation during thyroidectomy: is frozen section necessary? *Arch Surg*, 1999. 134: 258-260.
122. Lopez-Penabad L, Chiu AC, Hoff AO, Schultz P, Gaztambide S, Ordoñez NG et al. Prognostic factors in patients with Hürthle cell neoplasms of the thyroid. *Cancer* 2003;97:1186-94.
123. Lorenz, K.; Abuazab, M.; Sekulla, C.; Nguyen-Thanh, P.; Brauckhoff, M.; Dralle, H. Management of lymph fistulas in thyroid surgery. *Langenbecks Arch Surg.* 2010 Sep;395(7):911-917.
124. Low, T.H., Delbridge, L., Sidhu, S., et coll. Lymph node status influences follow-up thyroglobulin levels in papillary thyroid cancer. *Ann Surg Oncol*, 2008. 15: 2827-2832.
125. Lundgren, C.I., Hall, P., Dickman, P.W., et coll. Clinically significant prognostic factors for differentiated thyroid carcinoma: a population-based, nested case-control study. *Cancer*, 2006. 106: 524-531.
126. Ma C, Xie J, Lou Y, Gao Y, Zuo S, Wang X. The role of TSH for 18F-FDG-PET in the diagnosis of recurrence and metastases of differentiated thyroid carcinoma with elevated thyroglobulin and negative scan: a meta-analysis. *Eur J Endocrinol* 2010; 163: 177-183.
127. Machens, A., Hauptmann, S., sDralle, H. Lymph node dissection in the lateral neck for completion in central node-positive papillary thyroid cancer. *Surgery*, 2009. 145: 176-181.
128. Machens, A., Hinze, R., Lautenschlager, C., et coll. Thyroid carcinoma invading the cervicovisceral axis: routes of invasion and clinical implications. *Surgery*, 2001. 129: 23-28.
129. Machens, A., Dralle, H. Prediction of mediastinal lymph node metastasis in papillary thyroid cancer. *Ann Surg Oncol*, 2009. 16: 171-176.

130. Mazzaferri EL, Jhiang SM. Long-term impact of initial surgical and medical therapy on papillary and follicular thyroid cancer. *Am J Med* 1994;97(5):418–28. Palme CE, Freeman AC. Surgical strategy for thyroid bed recurrence in patients with well-differentiated thyroid carcinoma. *J Otolaryngol* 2005; 34: 7-12.
131. Mazzaferri, E.L., Jhiang, S.M. Long-term impact of initial surgical and medical therapy on papillary and follicular thyroid cancer. *Am J Med*, 1994. 97: 418-428.
132. Midwinter, K.; Willatt, D. Accessory nerve monitoring and stimulation during neck surgery. *J Laryngol Otol.* 2002 Apr;116(4):272-274.
133. Mirallie E, Guillan T, Bridji B, et al. Therapeutic impact of 18FDG-PET/CT in the management of iodine-negative recurrence of differentiated thyroid carcinoma. *Surgery* 2007; 142: 952-958; discussion 952-958.
134. Mirallie E, Guillan T, Bridji B, et al. Therapeutic impact of 18FDG-PET/CT in the management of iodine-negative recurrence of differentiated thyroid carcinoma. *Surgery* 2007; 142: 952-958; discussion 952-958.
135. Mitchell G, Pratt BE, Vini L, McCready VR, Harmer CL. False positive ¹³¹I whole body scans in thyroid cancer. *Br J Radiol.* 2000 Jun;73(870):627-35.
136. Moley, J.F. Medullary thyroid carcinoma: management of lymph node metastases. *J Natl Compr Canc Netw*, 2010. 8: 549-556.
137. Moley, J.F., Wells, S.A. Compartment-mediated dissection for papillary thyroid cancer. *Langenbecks Arch Surg*, 1999. 384: 9-15.
138. Moog F, Linke R, Manthey N, et al. Influence of thyroid-stimulating hormone levels on uptake of FDG in recurrent and metastatic differentiated thyroid carcinoma. *J Nucl Med.* 2000 Dec;41(12):1989-95.
139. Morton, R.P., Gray, L., Tandon, D.A., et coll. Efficacy of neck dissection: are surgical volumes important? *Laryngoscope*, 2009. 119: 1147-1152.
140. Mustafa M, Kuwert T, Weber K, et al. Regional lymph node involvement in T1 papillary thyroid carcinoma: a bicentric prospective SPECT/CT study. *Eur J Nucl Med Mol Imaging* 2010; 37: 1462-1466.
141. Oh JR, Byun BH, Hong SP, et al. Comparison of ¹³¹I whole-body imaging, ¹³¹I SPECT/CT, and 18F-FDG PET/CT in the detection of metastatic thyroid cancer. *Eur J Nucl Med Mol Imaging* 2011; 38: 1459-1468.
142. Otsuki N, Nishikawa T, Iwae S, Saito M, Mohri M, Nibu K. Retropharyngeal node metastasis from papillary thyroid carcinoma. *Head Neck.* 2007 May;29[5]:508-11.
143. Ozaki, O., Ito, K., Mimura, T., et coll. Anaplastic transformation of papillary thyroid carcinoma in recurrent disease in regional lymph nodes: a histologic and immunohistochemical study. *J Surg Oncol*, 1999. 70: 45-48.
144. Pacini F, Fugazzola L, Lippi F et al. Detection of thyroglobulin in fine needle aspirates of nonthyroidal neck masses: a clue to the diagnosis of metastatic differentiated thyroid cancer. *J Clin Endocrinol Metab.* 1992 Jun;74[6]:1401-4
145. Pacini F, Ladenson PW, Schlumberger M, et al. Radioiodine ablation of thyroid remnants after preparation with recombinant human thyrotropin in differentiated thyroid carcinoma: results of an international, randomized, controlled study. *J Clin Endocrinol Metab.* 2006 Mar;91(3):926-32.
146. Palestini, N., Borasi, A., Cestino, L., et coll. Is central neck dissection a safe procedure in the treatment of papillary thyroid cancer? Our experience. *Langenbecks Arch Surg*, 2008. 393: 693-698.

147. Palestini, N.; Borasi, A.; Cestino, L.; Freddi, M.; Odasso, C.; Robecchi, A. Is central neck dissection a safe procedure in the treatment of papillary thyroid cancer? Our experience. *Langenbecks Arch Surg.* 2008 Sep;393(5):693-698.
148. Patron, V., Bedfert, C., Le Clech, G., et coll. Pattern of lateral neck metastases in N0 papillary thyroid carcinoma. *BMC Cancer*, 2011. 11: 8.
149. Pederson, W.C.; Johnson, C.L.; Gaskill, H.V., 3rd; Aust, J.B.; Cruz, A.B., Jr. Operative management of thyroid disease. Technical considerations in a residency training program. *Am J Surg.* 1984 Sep;148(3):350-352.
150. Peparini, N., Di Matteo, F.M., Tartaglia, F., et coll. Can lymphoscintigraphy and gamma probe method in sentinel node biopsy for differentiated thyroid carcinoma obviate the disadvantages of the blue-dye method? *Eur J Surg Oncol*, 2007. 33: 815-816.
151. Perin, B., et al. Ultrasonic diagnosis of the central hyperechogenic area in lymph nodes. A sign of benign lymphadenopathy. *Radiol Med.* 1987. 74[6]: p. 535-8
152. Petrich T, Börner AR, Otto D, Hofmann M, Knapp WH. Influence of rhTSH on [(18)F]fluorodeoxyglucose uptake by differentiated thyroid carcinoma. *Eur J Nucl Med Mol Imaging.* 2002 May;29(5):641-7.
153. Porterfield, J.R., Factor, D.A., Grant, C.S. Operative technique for modified radical neck dissection in papillary thyroid carcinoma. *Arch Surg*, 2009. 144: 567-574; discussion 574.
154. Qubain, S.W., Nakano, S., Baba, M., et coll. Distribution of lymph node micrometastasis in pN0 well-differentiated thyroid carcinoma. *Surgery*, 2002. ¹³¹: 249-256.
155. Qubain, S.W., Nakano, S., Baba, M., et coll. Distribution of lymph node micrometastasis in pN0 well-differentiated thyroid carcinoma. *Surgery*, 2002. ¹³¹: 249-256.
156. Raijmakers, P.G., Paul, M.A., Lips, P. Sentinel node detection in patients with thyroid carcinoma: a meta-analysis. *World J Surg*, 2008. 32: 1961-1967.
157. Randolph, G.W.; Dralle, H.; International Intraoperative Monitoring Study, G.; Abdullah, H.; Barczynski, M.; Bellantone, R.; Brauckhoff, M.; Carnaille, B.; Cherenko, S.; Chiang, F.Y.; Dionigi, G.; Finck, C.; Hartl, D.; Kamani, D.; Lorenz, K.; Miccolli, P.; Mihai, R.; Miyauchi, A.; Orloff, L.; Perrier, N.; Poveda, M.D.; Romanchishen, A.; Serpell, J.; Sitges-Serra, A.; Sloan, T.; Van Slycke, S.; Snyder, S.; Takami, H.; Volpi, E.; Woodson, G. Electrophysiologic recurrent laryngeal nerve monitoring during thyroid and parathyroid surgery: international standards guideline statement. *Laryngoscope.* 2011 Jan;121 Suppl 1:S1-16.
158. Remy H, Borget I, Leboulleux S, et al. ¹³¹I effective half-life and dosimetry in thyroid cancer patients. *J Nucl Med.* 2008 Sep;49(9):1445-50.
159. Robbins RJ, Larson SM. The value of positron emission tomography (PET) in the management of patients with thyroid cancer. *Best Pract Res Clin Endocrinol Metab* 2008; 22: 1047-1059.
160. Robbins, K.T., Clayman, G., Levine, P.A., et coll. Neck dissection classification update: revisions proposed by the American Head and Neck Society and the American Academy of Otolaryngology-Head and Neck Surgery. *Arch Otolaryngol Head Neck Surg*, 2002. 128: 751-758.
161. Robbins, K.T., Clayman, G., Levine, P.A., et coll. Neck dissection classification update: revisions proposed by the American Head and Neck Society and the American Academy of Otolaryngology-Head and Neck Surgery. *Arch Otolaryngol Head Neck Surg*, 2002. 128: 751-758.

162. Robbins, K.T., et al., Neck dissection classification update: revisions proposed by the American Head and Neck Society and the American Academy of Otolaryngology-Head and Neck Surgery. *Arch Otolaryngol Head Neck Surg*, 2002. 128[7]: p. 751-8
163. Robbins, K.T., et al., Standardizing neck dissection terminology. Official report of the Academy's Committee for Head and Neck Surgery and Oncology. *Arch Otolaryngol Head Neck Surg*, 1991. 117[6]: p. 601-5.
164. Robbins, K.T., Shaha, A.R., Medina, J.E., et coll. Consensus statement on the classification and terminology of neck dissection. *Arch Otolaryngol Head Neck Surg*, 2008. 134: 536-538.
165. Robbins, K.T., Shaha, A.R., Medina, J.E., et coll. Consensus statement on the classification and terminology of neck dissection. *Arch Otolaryngol Head Neck Surg*, 2008. 134: 536-538.
166. Roh JL, Park JY, Rha KS, et al. Is central neck dissection necessary for the treatment of lateral cervical nodal recurrence of papillary thyroid carcinoma? *Head Neck* 2007;29(10): 901–6.
167. Roh, J.L., Kim, J.M., Park, C.I. Lateral cervical lymph node metastases from papillary thyroid carcinoma: pattern of nodal metastases and optimal strategy for neck dissection. *Ann Surg Oncol*, 2008. 15: 1177-1182.
168. Roh, J.L., Kim, J.M., Park, C.I. Lateral cervical lymph node metastases from papillary thyroid carcinoma: pattern of nodal metastases and optimal strategy for neck dissection. *Ann Surg Oncol*, 2008. 15: 1177-1182.
169. Roh, J.L.; Kim, J.M.; Park, C.I. Central compartment reoperation for recurrent/persistent differentiated thyroid cancer: patterns of recurrence, morbidity, and prediction of postoperative hypocalcemia. *Ann Surg Oncol*. 2011 May;18(5):1312-1318.
170. Rosário PW, Reis JS, Barroso AL, Rezende LL, Padrão EL, Fagundes TA. Efficacy of low and high 131I doses for thyroid remnant ablation in patients with differentiated thyroid carcinoma based on post-operative cervical uptake. *Nucl Med Commun*. 2004 Nov;25(11):1077-81. c
171. Rouxel, A., Hejblum, G., Bernier, M.O., et coll. Prognostic factors associated with the survival of patients developing loco-regional recurrences of differentiated thyroid carcinomas. *J Clin Endocrinol Metab*, 2004. 89: 5362-5368.
172. Rubello D, Fig LM, Casara D, et al. Radioguided surgery of parathyroid adenomas and recurrent thyroid cancer using the “low sestamibi dose” protocol. *Cancer Biother Radiopharm* 2006;21(3):194–205.
173. Sakorafas, G.H., Stafyla, V., Kolettis, T., et coll. Microscopic papillary thyroid cancer as an incidental finding in patients treated surgically for presumably benign thyroid disease. *J Postgrad Med*, 2007. 53: 23-26.
174. Salvatori M, Rufini V, Reale F, et al. Radio-guided surgery for lymph node recurrences of differentiated thyroid cancer. *World J Surg* 2003; 27(7):770–5.
175. Sato, N., et al., Differential diagnosis of cervical lymphadenopathy with intranodal color Doppler flow signals in patients with oral squamous cell carcinoma. *Oral Surg Oral Med Oral Pathol Oral Radiol Endod*, 1998. 86[4]: p. 482-8
176. Sato, N., Oyamatsu, M., Koyama, Y., et coll. Do the level of nodal disease according to the TNM classification and the number of involved cervical nodes reflect prognosis in patients with differentiated carcinoma of the thyroid gland? *J Surg Oncol*, 1998. 69: 151-155.

177. Scheumann, G.F., Gimm, O., Wegener, G., et coll. Prognostic significance and surgical management of locoregional lymphnode metastases in papillary thyroid cancer. *World J Surg*, 1994. 18: 559-567; discussion 567-558.
178. Schlumberger, M., Chougnnet, C., Baudin, E., et coll. [Refractory thyroid cancers]. *Presse Med*, 2011. 40: 1189-1198.
179. Schmidt D, Linke R, Uder M, Kuwert T. Five months' follow-up of patients with and without iodine-positive lymph node metastases of thyroid carcinoma as disclosed by (¹³¹I)-SPECT/CT at the first radioablation. *Eur J Nucl Med Mol Imaging* 2010; 37: 699-705.
180. Schmidt D, Szikszai A, Linke R, Bautz W, Kuwert T. Impact of 131I SPECT/spiral CT on nodal staging of differentiated thyroid carcinoma at the first radioablation. *J Nucl Med* 2009; 50: 18-23.
181. Schroeder PR, Haugen BR, Pacini F, et al. A comparison of short-term changes in health-related quality of life in thyroid carcinoma patients undergoing diagnostic evaluation with recombinant human thyrotropin compared with thyroid hormone withdrawal. *J Clin Endocrinol Metab*. 2006 Mar;91(3):878-84.
182. Shaha, A.R. Prophylactic central compartment dissection in thyroid cancer: a new avenue of debate. *Surgery*, 2009. 146: 1224-1227.
183. Shaha, A.R., Shah, J.P., Loree, T.R. Risk group stratification and prognostic factors in papillary carcinoma of thyroid. *Ann Surg Oncol*, 1996. 3: 534-538.
184. Shen, W.T.; Ogawa, L.; Ruan, D.; Suh, I.; Kebebew, E.; Duh, Q.Y.; Clark, O.H. Central neck lymph node dissection for papillary thyroid cancer: comparison of complication and recurrence rates in 295 initial dissections and reoperations. *Arch Surg*. 2010 Mar;145(3):272-275.
185. Sherman, S.I. Thyroid carcinoma. *Lancet*, 2003. 361: 501-511.
186. Simon, D., Goretzki, P.E., Witte, J., et coll. Incidence of regional recurrence guiding radicality in differentiated thyroid carcinoma. *World J Surg*, 1996. 20: 860-866; discussion 866.
187. Sobin, L.H. Frequently asked questions regarding the application of the TNM classification. TNM/Prognostic Factors Project (International Union Against Cancer [UICC]). *Cancer*, 1999. 85: 1405-1406.
188. Som, P.M., H.D. Curtin, and A.A. Mancuso, An imaging-based classification for the cervical nodes designed as an adjunct to recent clinically based nodal classifications. *Arch Otolaryngol Head Neck Surg*, 1999. 125[4]: p. 388-9
189. Son, Y.I., Jeong, H.S., Baek, C.H., et coll. Extent of prophylactic lymph node dissection in the central neck area of the patients with papillary thyroid carcinoma: comparison of limited versus comprehensive lymph node dissection in a 2-year safety study. *Ann Surg Oncol*, 2008. 15: 2020-2026.
190. Sosa, J.A., Tuggle, C.T., Wang, T.S., et coll. Clinical and economic outcomes of thyroid and parathyroid surgery in children. *J Clin Endocrinol Metab*, 2008. 93: 3058-3065.
191. Spanu A, Solinas ME, Chessa F, et al. 131I SPECT/CT in the follow-up of differentiated thyroid carcinoma: incremental value versus planar imaging. *J Nucl Med* 2009; 50: 184-190.
192. Steinkamp, H.J., et al., Cervical lymphadenopathy: ratio of long- to short-axis diameter as a predictor of malignancy. *Br J Radiol*, 1995. 68[807]: p. 266-70
193. Steinkamp, H.J., et al., Differential diagnosis of lymph node lesions: a semiquantitative approach with colour Doppler ultrasound. *Br J Radiol*, 1998. 71[848]: p. 828-33.

194. Stoeckli, S.J., Pfaltz, M., Steinert, H., et coll. Sentinel lymph node biopsy in thyroid tumors: a pilot study. *Eur Arch Otorhinolaryngol*, 2003. 260: 364-368.
195. Stulak JM, Grant CS, Farley DR et al. Value of preoperative ultrasonography in the surgical management of initial and reoperative papillary thyroid cancer. *Arch Surg*. 2006 May;141[5]:489-94
196. Sugeno, A., Asanuma, K., Shingu, K., et coll. Clinical evaluation of upper mediastinal dissection for differentiated thyroid carcinoma. *Surgery*, 1993. 113: 541-544.
197. Sugitani, I., Toda, K., Yamada, K., et coll. Three distinctly different kinds of papillary thyroid microcarcinoma should be recognized: our treatment strategies and outcomes. *World J Surg*, 2010. 34: 1222-1231.
198. Sywak M, Cornford L, Roach P, Stalberg P, Sidhu S, Delbridge L. Routine ipsilateral level VI lymphadenectomy reduces postoperative thyroglobulin levels in papillary thyroid cancer. *Surgery* 2006;140(6):1000-5; discussion 5-7.
199. Sywak, M., Cornford, L., Roach, P., et coll. Routine ipsilateral level VI lymphadenectomy reduces postoperative thyroglobulin levels in papillary thyroid cancer. *Surgery*, 2006. 140: 1000-1005; discussion 1005-1007.
200. Takada, H., Kikumori, T., Imai, T., et coll. Patterns of lymph node metastases in papillary thyroid carcinoma: results from consecutive bilateral cervical lymph node dissection. *World J Surg*, 2011. 35: 1560-1566.
201. Takeyama, H., Tabei, I., Uchida, K., et coll. Sentinel node biopsy for follicular tumours of the thyroid gland. *Br J Surg*, 2009. 96: 490-495.
202. Talmi, Y.P. An extended cosmetic incision for neck dissection. *J Plast Reconstr Aesthet Surg*, 2008. 61: 232-234.
203. Tan R, Xiao Y, He Q. Ultrasound elastography: Its potential role in assessment of cervical lymphadenopathy. *Acad Radiol*. 2010 Jul;17[7]:849-55
204. Teixeira, G.V., Chikota, H., Teixeira, T., et coll. Incidence of malignancy in thyroid nodules determined to be follicular lesions of undetermined significance on fine-needle aspiration. *World J Surg*, 2011.
205. Tharp K, Israel O, Hausmann J, et al. Impact of 131I-SPECT/CT images obtained with an integrated system in the follow-up of patients with thyroid carcinoma. *Eur J Nucl Med Mol Imaging* 2004; 31: 1435-1442.
206. Tisell, L.E., Nilsson, B., Molne, J., et coll. Improved survival of patients with papillary thyroid cancer after surgical microdissection. *World J Surg*, 1996. 20: 854-859.
207. Tisell, L.E., Nilsson, B., Molne, J., et coll. Improved survival of patients with papillary thyroid cancer after surgical microdissection. *World J Surg*, 1996. 20: 854-859.
208. Travagli JP, Cailleux AF, Ricard M, et al. Combination of radioiodine (131I) and probeguided surgery for persistent or recurrent thyroid carcinoma. *J Clin Endocrinol Metab* 1998;83(8):2675-80.
209. Tubiana, M., Schlumberger, M., Rougier, P., et coll. Long-term results and prognostic factors in patients with differentiated thyroid carcinoma. *Cancer*, 1985. 55: 794-804.
210. Uchino, S., Noguchi, S., Yamashita, H., et coll. Modified radical neck dissection for differentiated thyroid cancer: operative technique. *World J Surg*, 2004. 28: 1199-1203.
211. Uruno T, Miyauchi A, Shimizu K et al. Prognosis after reoperation for local recurrence of papillary thyroid carcinoma. *Surg today* 2004; 34: 891-95.
212. Uruno, T., Miyauchi, A., Shimizu, K., et coll. Prognosis after reoperation for local recurrence of papillary thyroid carcinoma. *Surg Today*, 2004. 34: 891-895.

213. Vera P, Kuhn-Lansoy C, Edet-Sanson A, et al. Does recombinant human thyrotropin-stimulated positron emission tomography with [18F]fluoro-2-deoxy-D-glucose improve detection of recurrence of well-differentiated thyroid carcinoma in patients with low serum thyroglobulin? *Thyroid*. 2010 Jan;20(1):15-23
214. Vergez, S., Sarini, J., Percodani, J., et coll. Lymph node management in clinically node-negative patients with papillary thyroid carcinoma. *Eur J Surg Oncol*, 2010. 36: 777-782.
215. Wang Q, Takashima S, Takayama F et al. Detection of occult metastatic lymph nodes in the neck with gray-scale and power Doppler US. *Acta Radiol*. 2001 May;42[3]:312-9
216. Wang TS, Cheung K, Mehta P, Roman SA, Walker HD, Sosa JA. To stimulate or withdraw? A cost-utility analysis of recombinant human thyrotropin versus thyroxine withdrawal for radioiodine ablation in patients with low-risk differentiated thyroid cancer in the United States. *J Clin Endocrinol Metab*. 2010 Apr;95(4):1672-80
217. Wang, T.S., Dubner, S., Szynter, L.A., et coll. Incidence of metastatic well-differentiated thyroid cancer in cervical lymph nodes. *Arch Otolaryngol Head Neck Surg*, 2004. 130: 110-113.
218. Wémeau JL, Sadoul JL, d'Herbomez M et al. Guidelines of the French society of endocrinology for the management of thyroid nodules. *Ann Endocrinol [Paris]*. 2011 Sep;72[4]:251-81
219. Whitman GJ, Lu T, Adejolu M, Krishnamurthy S, Sheppard D. Lymph Node Sonography. *Ultrasound Clin*. 2011. 6 : 369-380
220. Wilson DB, Staren ED, Prinz RA. Thyroid reoperations: indications and risks. *Am Surg* 1998;64(7):674-9.
221. Witt, R.L.; Rejto, L. Spinal accessory nerve monitoring in selective and modified neck dissection. *Laryngoscope*. 2007 May;117(5):776-780.
222. Wong KK, Sisson JC, Koral KF, Frey KA, Avram AM. Staging of differentiated thyroid carcinoma using diagnostic 131I SPECT/CT. *AJR Am J Roentgenol* 2010;195: 730-736.
223. Wong KK, Zarzhevsky N, Cahill JM, Frey KA, Avram AM. Incremental value of diagnostic 131I SPECT/CT fusion imaging in the evaluation of differentiated thyroid carcinoma. *AJR Am J Roentgenol* 2008; 191: 1785-1794.
224. Wu LM, Gu HY, Qu XH et al. The accuracy of ultrasonography in the preoperative diagnosis of cervical lymph node metastasis in patients with papillary thyroid carcinoma: A meta-analysis. *Eur J Radiol*. 2011 Apr 30.
225. Yamashita, H., Noguchi, S., Murakami, N., et coll. Extra capsular invasion of lymph node metastasis is an indicator of distant metastasis and poor prognosis in patients with thyroid papillary carcinoma. *Cancer*, 1997. 80: 2268-2272.
226. Ying M, Ahuja A, Brook F. Sonographic appearances of cervical lymph nodes: variations by age and sex. *J Clin Ultrasound*. 2002 Jan;30[1]:1-11.
227. Yong Sang Lee, K.-H.N., Woog Youn Chung, Hang-Seok Chang, Cheong Soo Park. Postoperative complication of thyroid cancer in a single center experience. *J Korean Med Sci*. 2010;25:541-545.
228. Yu, X.M., Wan, Y., Sippel, R.S., et coll. Should all papillary thyroid microcarcinomas be aggressively treated? An analysis of 18,445 cases. *Ann Surg*, 2011. 254: 653-660.
229. Zoller M, Kohlfuerst S, Igerc I et al. Combined PET/CT in the follow-up of differentiated thyroid carcinoma: what is the impact of each modality? *Eur J Nucl Med Mol Imaging* 2007; 34: 487-95.